D. IX.
18/5
Vol. 1

Vols 1-2 (of 5) only
Complete work 1817-21

Tall 146

37632

Forge

TABULAE ANATOMICAE,

QUAE EXHIBENT

MUSAEI ANATOMICI

ACADEMIAE CAES. REG. JOSEPHINAE

PRAEPARATA CEREA,

PERLUSTRATAE ET COMMENTATAE

A

DR. JOSEPHO SCHERER,

S. CAES. REG. APOST. MAJ. A CONSILIIS, ANATOMES ET PHYSIOLOGIAE PROFESSORE PUBL. ORD. IN ACAD. CAES. REG. JOSEPHINA, QUAE VINDOBONNAE EST.

DELINEATA, AERI INCISSA ET PROPRIIS SUMPTIBUS CUSA

A

PAULO JOHANNE WEINDL,

ACAD. CAES. REG. JOSEPH. DELINEATORE ET ACADEMIAE ARTIUM SCULPTORE.

TOM. I.

SYNDESMOLOGIA.

CUM PRIVILEGIO S. CAES. REG. APOST. MAJESTATIS.

VINDOBONNAE,

APUD CHRISTIANUM FRIDERICUM WAPPLER ET BECK.

Anatomische Tabellen

nach der

Wachspräparaten-Sammlung

der

kaiserl. königl. Josephs-Akademie zu Wien.

Durchgesehen und beschrieben

von

Dr. Joseph Scherer,

K. K. Rathe und ordentlichem öffentlichem Professor der Anatomie und Physiologie an der k. k. Josephs-Akademie zu Wien.

Abgebildet, gestochen und auf eigene Kosten verlegt

von

Paul Johann Weindl,

anatomisch-pathologischem Zeichner der Josephs-Akademie, und akademischem Kupferstecher.

Erster Band.

Die Bänderlehre.

Mit k. k. allergnädigstem Privilegium.

Wien,

bey Christian Friedrich Wappler und Beck.

WELLCOME
HISTORICAL
MEDICAL
LIBRARY

PRAEFATIO.

Cui hodiernis temporibus insignes Anatomiae progressus innotescunt, lubens fatebitur, illam non nisi combinata sedulitate praeclarorum artis Anatomes expertorum virorum ratione descriptionis exactioris, delineationisque partium organicarum ad eam potuisse extolli perfectionem, nostro aevo existentem, ut minimum forsan videlicet in systemate nervoso, lymphatico, sensibus externis et visceribus tum injectionibus, tum microscopiis vel alia technica dexteritate eruendum videatur.

Animis constat, celebres inter anatomicos numerari Albinum, Hallerum, Meckelium, Weitbrechtum, Walterum, Zinnium, Neubauerum, Vicq d'Azyr, Sömmeringum, Scarpa, Parth, Cruikshank, Mascagni, J. L. Fischerum, W. Hunterum, J. L. Mayerum, J. A. Schmidt, Loderum, Loschge, Monro, J. Bell etc. etc. quibus ob sedulo delineatas ac strenue descriptas singulares corporis organici partes maximas omnino debemus laudes.

Attamen quis artis peritorum ignorat rem magni momenti, quod illa mox laudata opera tam numero quam pretio nimium excedente communi omnium usui esse nequeant, cum studiosis ad medicinam incumbentibus, nisi in metropolis, amplioribus bibliothecis gaudentibus commorantur, fere non existant, vel vix amplius procuranda sint.

Hisce argumentis instigato, simulque famam sibi medicorum comparandam, delineatori nostro academico domino Weindl idea occur-

rebat animo, praeclaram eam in Musaeo Academiae Josephinae asservatam collectionem praeparatorum cereorum delineandi, coloribus tingendi, et singulatim aequissimo pretio edendi.

Ad hanc vero exhibendam ideam auxilio praeprimis consiliarii aulici et Academiae Directoris, illustr. Domini de Beinl egebat, quod haud difficile erat, dum pro perspecta ac fulcienda rerum dignitate semper se pronum existimet.

Ea efficacia, qua posthac respectu hujus objecti sua humillima propositione Serenissimum nostrum ARCHIDUCEM GENERALISSIMUM accesserat, aeque prompte, quod directe exspectandum fuit, deciderat celsissimus Princeps, hancce rem, utpote salutarem significanter AUGUSTISSIMO proponere IMPERATORI, cum videlicet ARCHIDUX non tantum scientiarum et artium, verum etiam humanitatis cultor maximus sit, consequenter protegit, quod utrisque proficuum et quarum virtutum specimina manifesta ipsa Academia Josephina toties experta est.

Quis tandem hujus Summae ad CAESAREM AUGUSTISSIMUM intercessionis effectus erat?

Penitus animo languentem ac verbis carentem me sentio, benignum et in favendo rebus salutaribus praecelsum nostri exprimere CAESARIS, quotiescumque de rebus agitur, ubi ad mitissimum EJUS praesidium confugere oportet.

Inter innumera igitur maximorum sumtuum ad excolendas scientias exempla novum hoc eminet, quod benignissimus CAESAR non precibus solum artificis aures praebuerit, quin immo ad instruendos medico-chirurgos militares centum viginti hujus operis exempla legionibus totius SUI exercitus impertiri clementissime mandaverit.

Hacce gratia optimi CAESARIS omnia artifici arridebant, excepto viro, Anatomiae callente, qui operis hujus directionem suscipit, correctiones emendationesque dictat, ac textum exponit.

Aeque illud tandem sustulit impedimentum illustr. Director, cum ex fiducia comperta, officium hoc acceptare me solemniter animasset.

Nihilominus ex argumentis sat solidis, quam vir probus et erudito publico penitus ignotus diu mecum certabam, operi, stricto ac strenuo expertissimorum Anatomes virorum judicio subjecto, manum admovere.

Gaudebam prorsus quidem juniori aetate professoribus Anatomiae admodum expertis, simulque toto huic studio indulgebam animo, ut jam ante viginti duos nimirum annos munere Prosectoris in Academia Josephina functus eram. Erupto tandem strepido bello, sorte, meo voto nequaquam correspondente, destinatus eram officio castrensi medico, et momento quidem, ubi studio anatomico summam navavi operam.

Attamen, quamvis tumultuosum per tot annos durans bellum musarum progressibus adversum fuerit, nulla habita ratione, et non obstante difficili meo officio castrensi minime neglexeram in scientiis, tempore provectis, praecipue rerum anatomicarum pari incedere tramite.

Hisce praemissis susceperam illud hac cum persuasione officium, quod idem quippe integrum et completum opus variis in diverso sensu operibus palmam praeripere videatur.

Praesente jam tomo delineationes maximopere a praeparatis naturalibus sumtae fuere, quoniam in collectione cerea praecipue secundum tabulas Weitbrechti expressae sint, quae nostro tamen aevo, quin huic operi de suo intrinseco pretio quidquam diminuo, varias patiuntur correctiones emendationesque.

Ligamenta, quibus tendines digitorum pedumque firmantur et Aponeuroses, seu membranae fibrosae, quibus musculi extremitatum coërcentur, hic exprimere negavi, et occurrent suo loco in systemate musculoso.

Etiam insertiones tendinum hinc inde solummodo delineare curavi, dum ad syndesmologiam proprie non spectent, et ipsammet delineationem deforment.

Repraesentationes propriae experto in hoc non fugient tomo, praecipue sedulitas artificis quandam meretur attentionem, qua minutissima ligamenta ad efficiendum sceleton naturale expresserit.

Proximus tomus exhibet musculos, se magnitudine praecipue in minoribus musculis discrepantes.

In systemate vasculoso variae delineationes cordis in suo turgescentiae statu appertis cum ventriculis et expansis valvulis sensui pulcherrimum praebent aspectum.

De nervis in collectione nostra plures possidemus praeparationes eminentes, quarum attenta delineatione curam habebo.

Delineationes viscerum, quae huic operi finem imponunt, potissimum sese distinquerent, cum diversa horum organorum systemata hinc inde vitiosa sint, et exquisita coloratione imaginationi maximopere succurrerent.

Casu quo textus hinc inde extensus videretur, tunc notandum venit, me studio hoc fecisse, ut proxime animo AUGUSTISSIMI IMPERATORIS accedam, dum haecce tabulae pro informatione medico-chirurgorum castrensium destinatae sint.

Si vero successu temporis, quod omnia destruit, illud neque nostro in Academia Iosephina asservato parcit artificio, tunc ipsius monumentum in his existit tabulis.

Joseph Scherer.

Vorrede.

Wer in unseren Tagen die ansehnlichen Fortschritte in der Zergliederungskunde kennt, wird auch gestehen, daß nur der vereinigte Fleiß so vieler vortrefflichen Zergliederer in Bezug richtiger Beschreibungen und Darstellungen einzelner Systeme und Organe die Anatomie auf jenen Grad der Höhe bringen konnte, auf welchen sie in unseren Tagen stehet, so daß z. B. in dem Gebiethe der Nerven, Saugadern, Sinnorganen und Eingeweiden theils durch Einspritzungen, Vergrößerungsgläser, oder anderes technisches Verfahren zu entdecken nur wenig übrig zu bleiben scheint.

Bekanntlich sind es Männer, wie Albinus, Haller, Meckel, Weitbrecht, Walter, Zinn, Neubauer, Vicq d'Azyr, Sömmering, Scarpa, Cruikshank, Mascagni, J. L. Fischer, W. Hunter, J. C. Mayer, J. A. Schmidt, Loder, Loschge, Monro, J. Bell ꝛc. ꝛc., denen wir verdanken, die einzelnen Theile dieses Lehrgebäudes vortrefflich abgebildet, und beschrieben zu haben.

Aber welcher Sachkündige verkennt dabey den wichtigen Umstand, daß alle diese trefflichen Werke schon ihrer Menge und Kostspieligkeit wegen nicht gemeinnützig seyn können, und über dieses für alle studirende Aerzte und besonders Zergliederer, die sich nicht in Hauptstädten aufhalten, wo ansehnliche Bibliotheken sind, so gut als nicht existiren, und zum Theil auch schon vergriffen sind.

Durch diese Verhältnisse bestimmt, kam unser akademisch-anatomisch-pathologischer Zeichner Hr. Weindl auf den Gedanken, um sich zugleich durch seine Geschicklichkeit dem medicinischen Publicum zu empfehlen, die in den Sälen der Josephs-Akademie aufbewahrte vortreffliche Sammlung anatomi-

scher Wachs=Präparate abzubilden, zu illuminiren, und theilweis um den billigsten Preis heraus zu geben, in sofern er von hohen Orten die Erlaubniß erhält.

Zur Ausführung dieses Planes war ihm sonach zuförderst die Unterstützung unseres würdigen Herrn Hofraths und Directors von Beinl sehr wichtig, die aber leicht zu erhalten war, zumahl er rücksichtlich redlicher Absichten und nützlicher Unternehmungen immer der bereitwilligste Mann ist.

So thätig, als nachher seine Verwendung und Vorstellung über diesen nützlichen Gegenstand an Seiner Kaiserlichen Hoheit dem Erzherzog Generalissimus war, eben so schnell entschieden wurde auch bey diesem erhabenen Prinzen, Sich für diese vortheilhafte Sache nachdrücklich bey Seiner Majestät dem Kaiser zu verwenden, was bestimmt voraus zu sehen war, nachdem der Erzherzog nicht nur Freund der Wissenschaften und Künste, sondern auch Freund der Menschheit ist, folglich alles unterstützet, was beyden nützlich seyn kann, und wovon die Josephs=Akademie immer der redende Beweis bleiben wird.

Und was war das Resultat dieser hohen Verwendung bey Seiner Majestät dem Kaiser? Darüber fehlt es mir an Geist und Wörten, das Gutherzige und Bereitwillige unseres gnädigsten Monarchen auszudrücken, so oft es sich um Seinen huldreichen Schutz und Unterstützung für nützliche Unternehmungen handelt. Daher kann nebst unzähligen anderen Beweisen von beträchtlichem Aufwand zur Vervollkommnung der Wissenschaften neuerdings dieser wieder aufgestellt werden: daß Seine Majestät nicht nur die unterthänigste Bitte des Künstlers gewährten, sondern sogar allergnädigst befahlen, daß zum Unterricht und Bildung der Feldärzte 120 Exemplare dieses Werkes für die Regimenter sollen abgenommen werden.

Mit dieser Gnade des Kaisers war nun alles zu Gunsten des Unternehmers entschieden, und es handelte sich nur noch um einen Sachkündigen, der dieses Werk leitet, Verbesserungen oder Veränderungen angibt, und den Text übernimmt.

Wer es auch an der Verwendung hierin nicht fehlen ließ, war wieder unser Herr Director, der mich aus überzeugtem Zutrauen, dieses Geschäft zu übernehmen, feyerlich aufmunterte.

Allein ich war lang und aus guten Gründen unentschlossen die Hand einem Werke zu biethen, welches einem scharfen und strengen Urtheil so vieler vor=

trefflicher Zergliederer ausgesetzt ist, und welchem ich mich als ein Mann von Ehrgefühl zu unterziehen hätte, zumahl ich bisher dem gelehrten Publicum ganz unbekannt bin.

Ich hatte zwar allerdings große Zergliederer zu Lehrern, und war in meinen jüngeren Jahren für diesen Zweig der Arzeneykunde leidenschaftlich eingenommen, und dieserwegen schon vor 22 Jahren an der Josephs-Akademie Prosector.

Bey Ausbruch der Kriege wurde ich aber nachher für den feldärztlichen Dienst bestimmt, und dadurch gerade in der Epoche meiner größten Thätigkeit und Anstrengung einem Gegenstande entzogen, an den meine ganze Aufmerksamkeit geheftet war.

Doch, wenn gleich, wie bekannt, der äußerst unruhige und durch so viele Jahre dauernde Feldkriegsdienst wenig Muße zur Cultur der Wissenschaft erlaubt, so ließ ich es bey meinem beschwerlichen Armeedienst nie außer Acht, in Bezug der Literatur und besonders anatomischer Gegenstände mit dem Zeitalter gleichen Schritt zu halten.

Zufolge dieser Voraussetzung übernahm ich das Geschäft in der vollen Ueberzeugung, daß dieses Werk als ein Ganzes in mancher Hinsicht einen wesentlichen Vorzug verdienen dürfte.

Schon bey vorliegendem Bande habe ich die Abbildungen größtentheils von natürlichen Präparaten nehmen lassen, weil sie von Wachs nach Weitbrechts Syndesmologie dargestellt sind, die, ohne diesem Werk an seinem innern Werth etwas zu benehmen, in Bezug richtigerer Darstellungen und Ansichten noch manche Verbesserungen und Berichtigungen bedarf.

So ließ ich auch alle jene Bänder, die hauptsächlich zur Unterstützung und Beschränkung der Sehnen an den Fingern und Zehen dienen, wie auch die sehnichten Ausbreitungen über die Muskeln der oberen und unteren Gliedmaßen in diesem Bande aus gutem Grunde hinweg, und sollen in der Muskellehre an ihrem Platze seyn.

Auch habe ich die Einpflanzungen der Sehnen nur in einigen Abbildungen anzeigen lassen, nachdem sie kein eigenthümlicher Gegenstand der Bänderlehre sind, und die Darstellung selbst nur zu sehr verunstalten.

Originelle Ansichten werden dem Kenner in diesem Bande nicht entgehen; besonders muß die Geschicklichkeit und der Fleiß des Künstlers auffallen, womit in Mignatur die Bänder auf die beyden Gerippe aufgetragen sind, um einen natürlichen Skelett darzustellen.

Der nächste Band liefert das Muskelsystem, welches sich in Bezug des größeren Maßstabes auch bey den einzelnen und kleinen Muskeln auszeichnen soll.

Im Gefäßsystem werden die verschiedenen Abbildungen des Herzens in seinem ausgedehnten Zustande mit geöffneten Herzenskammern und gespannten Klappen richtige Begriffe und schöne Ansichten gewähren.

Vom Nervensystem zeichnen sich in der akademischen Sammlung sehr viele Darstellungen vorzüglich aus, für dessen richtige Abbildung ich sorgen werde.

Die Abbildungen von den Eingeweiden, womit dieses Werk beendet wird, dürften vorzüglich ausfallen, zumahl, wie bekannt, die verschiedenen Systeme dieser Gebilde hier und da mangelhaft sind, und durch eine gute Illuminirung dem Vorstellungsvermögen besonders zu Hülfe kommen würden.

Noch habe ich auf den Fall anzumerken, wenn man vielleicht hier und da den Text zu weitläuftig finden sollte, daß dieses absichtlich geschah, um Sr. Majestät höchstem Willen ganz nahe zu kommen, nachdem diese Tabellen zum Unterricht der kaiserlichen Feldärzte dienen.

Sollte einst der Zahn der Zeit, der noch keines Kunstwerkes geschont hat, auch das Kunstwerk, welches wir in der Akademie in den anatomischen Wachs-Präparaten besitzen, mit Vernichtung bedrohen, so ist sein Monument in diesen Tabellen aufgestellt.

Joseph Scherer.

TABULA I.

Basis calvariae antrorsum et sinistroversus inclinata, ut ligamenta mandibulae magis in conspectum prodeant.

1. Mentum.
2. Facies interna rami horizontalis maxillae inferioris.
3. Linea interna transversalis pro insertione musculi mylohyoidei.
4. Margo superior seu alveolaris mandibulae.
5. Margo inferior obtusus maxillae inferioris.
6. Foramen maxillare posterius sive initium canalis alveolaris pro ingressu nervi alveolaris et arteriae dentalis.
7. Angulus maxillae inferioris.
8. Ramus ascendens maxillae inferioris.
9. Processus coronoideus maxillae inferioris.
10. Incisura semilunaris.
11. Membrana maxillae articularis.
12. Ligamentum maxillae laterale.
13. Hiatus pro nervis et arteriis.
14. Dentes maxillae inferioris.
15. Dentes maxillae superioris.
16. Facies externa processus palatini maxillae superioris.

Tafel I.

Die Grundfläche des Schädels nach vorne und zur linken Seite geneigt, damit die Bänder des Unterkiefers anschaulicher werden.

1. Das Kinn.
2. Die innere Fläche des Horizontalastes des Unterkiefers.
3. Eine Querleiste für den Anhang des Kieferzungenbein-Muskels.
4. Der obere Zahnhöhlenbogen des Unterkiefers.
5. Der untere stumpfe Rand des Unterkiefers.
6. Das hintere Loch oder Eingang in den Kanal des Unterkiefers für den Zahnnerven und die Zahnpulsader.
7. Der Winkel des Unterkiefers.
8. Der aufsteigende Ast des Unterkiefers.
9. Der spitze Fortsatz des Unterkiefers.
10. Der mondförmige Ausschnitt.
11. Die Membran des Kiefergelenkes.
12. Das Seitenband des Unterkiefers.
13. Zwischenraum für die Nerven und Gefäße.
14. Die Zähne des Unterkiefers.
15. Die Zähne des Oberkiefers.
16. Die äußere Fläche des Gaumenfortsatzes des Oberkiefers.

17 Canalis palatinus anticus pro transitu nervi et vasorum in cavum narium.

17. Der vordere Gaumenkanal zum Durchgang eines Nervens und mehrerer Blutgefäße in die Naſenhöhle.

18. Sutura palatina leviter expressa.

18. Die etwas feucht ausgedrückte Gaumennath.

19. Superficies externa partis palatinae ossis palati.

19. Die äuſſere Fläche des Gaumenſtückes vom Gaumenbeine.

20. Canalis pterygo-palatinus, qua nervus pterygo-palatinus, seu ramus secundi rami quinti paris permeat et in illo icone ob situm obliquum in dextero tantum latere pro parte apparet.

20. Der Gaumenkanal, durch welchen der Gaumennerven oder ein Zweig vom zweyten Aſt des fünften Paares ſeinen Gang nimmt, und in dieſer Abbildung der ſchiefen Lage wegen nur zum Theil auf der rechten Seite ausgedrückt iſt.

21. et 22. Foramina postica narium.

21. und 22. Die hintern Naſenlöcher.

23. Os turbinatum medium seu concha media.

23. Das mittere Muſchelbein.

24. Os turbinatum superius.

24. Das obere Muſchelbein.

25. Meatus narium superior.

25. Der obere Naſengang.

26. Margo posterior scindens ossis vomeris.

26. Der hintere ſcharfe Rand des Scheidebeins oder Pflugſchaares.

27. Margo superior crassior et sulcatus ossis vomeris, quocum rostrum sphenoidale amplectitur.

27. Der obere dickere und gefurchte Rand des Scheidebeines, womit der Schnabel des Grundbeines aufgenommen wird.

28. Lamina externa processus pterygoidei ossis sphenoidei.

28. Das äuſſere Blatt des Flügelfortſatzes vom Grundbein.

29. Lamina interna processus pterygoidei ossis sphenoidei.

29. Das innere Blatt des Flügelfortſatzes vom Grundbein.

30. Hamulus laminae internae processus pterygoidei circa quem tendo musculi circumflexi palati sese circumvertit.

30. Der Hacken des innern Blattes vom Flügelfortſatz, um welchen ſich die Sehne des umgebogenen Gaumenmuskels ſchlägt.

31. Fossa pterygoidea pro adhaesione musculi pterygoidei interni.

31. Die Grube zwiſchen beyden Blättern der Flügelfortſätze für den Anhang des inneren Flügelmuskels.

32. Ala magna ossis sphenoidei.

32. Der große Flügel des Keilbeines.

33. Apertura posterior canalis vidiani pro nervo recurrente de secundo ramo quinti paris.

33. Die hintere Mündung des Vidianiſchen Kanales für den zurücklaufenden Nervenzweig vom zweiten Aſt des fünften Paares.

34. Foramen ovale, qua tertius ramus quinti paris nervorum permeat.

34. Das eyförmige Loch, durch welches der dritte Aſt des fünften Nervenpaares hindurchgeht.

35. Apertura externa seu aditus in canalem caroticum pro arteria cerebrali et nervo sympathico.

35. Die äußere Mündung oder der Eingang in den Kanal für die Gehirnſchlagader.

36. Apertura superior seu exitus canalis carotici.

36. Die obere Oeffnung oder der Ausgang des Kanals der Carotis.

37. Fossa pro vena jugulari.
38. Foramen jugulare vel lacerum hic ratione situs obliqui calvariae paulum videndum.
39. Processus styliformis ossis temporalis.
40. Foramen stylomastoideum sive exitus aquae ductus Fallopii pro transitu nervi communicantis faciei.
41. Processus mastoideus.
42. Incisura mastoidea pro adhaesione musculi digastrici mandibulae.
43. Foramen seu canalis mastoideus, qua vasa sanquinem in sinus laterales durae matris vehunt.
44. Meatus auditorius externus.
45. Arcus Zygomaticus.
46. Fossa temporalis.
47. Pars basilaris ossis occipitis.
48. Foramen occipitale magnum pro medulla spinali, vasa et nervo recurrente Willisii.
49. Processus condyloideus pro articulatione cum atlante.
50. Foramen condyloideum anterius pro nervo hypoglosso.
51. Foramen condyloideum posterius pro incressu vasorum.
52. Spina occipitalis pro insertione musculi recti postici majoris et minoris capitis.
53. Sutura mastoidea.
54. Os occipitis.

TAB. II.

Delineatio articulationis processus condyloidei mandibulae cum cavitate glenoidea ossis temporalis, aperti ligamenti capsularis et interpositi menisci de parte sinistra.

---

1. Pars squammosa ossis temporis reclinata.
2. Processus zygomaticus dissectus.
3. Meatus auditorius externus.
4. Pars mastoidea ossis temporis.
5. Processus mastoideus.

37. Die Grube für die innere Hals- oder Drosselblutader.
38. Das zerrissene Loch, welches wegen der schiefen Lage des Schädels hier nur etwas sichtbar ist.
39. Der Griffelfortsatz des Schläfebeins.
40. Die Mündung oder der Ausgang des Fallopischen Wasserganges für den Durchgang des Gesichtnervens.
41. Der Zitzenfortsatz.
42. Der Ausschnitt für den Ansatz des zweybäuchichten Kiefermuskels.
43. Ein Kanal hinter den Zitzenfortsatz, wodurch Gefäße ihr Blut in die Querblutleiter entlehren.
44. Der äußere Gehörgang.
45. Der Jochbogen.
46. Die Schläfegrube.
47. Der Grundtheil des Hinterhauptbeins.
48. Das grosse Hinterhaupts-Loch für das Rückenmark, Gefäße, und die zurücklaufenden Nerven des Willis.
49. Der Gelenkknopf zur Verbindung mit dem ersten Halswirbel oder Atlas.
50. Das vordere Loch des Gelenkknopfes für den Zungenfleischnerven.
51. Das hintere Loch des Gelenkknopfes für den Eintritt der Blutgefäße.
52. Der Höcker des Hinterhauptbeins für die Einpflanzung des hintern geraden größeren und kleineren Kopfmuskels.
53. Die Zitzennath.
54. Das Hinterhauptbein.

Tafel II.

Abbildung der Verbindung des Gelenkknopfs vom Unterkiefer mit der seichten Gelenkfläche des Schläfebeins, des geöffneten Kapselbandes und des Zwischenknorpels von der linken Seite.

---

1. Der zurückgelegte Schuppentheil des Schläfebeins.
2. Der zerschnittene Wangenfortsatz.
3. Der äußere Gehörgang.
4. Der Zitzentheil des Schläfebeines.
5. Der Zitzenfortsatz.

6. Lamina anterior membranae capsularis dissecta.
7. Locus connexionis ligamenti cartilaginis maxillae interarticularis.
8. Fossa glenoidalis seu articularis.
9. Cartilago inter articularis inter processum condyloideum et fossam articularem.
10. Processus condyloideus mandibulae.
11. Pars ligamenti lateralis maxillae inferioris.
12. Processus coronoideus.
13. Ramus ascendens maxillae inferioris.
14. Angulus maxillae.
15. Foramen mentale seu maxillare anticum pro exitu vasorum et nervorum.
16. Dentes mandibulae.
17. Arcus superior alveolaris.
18. Arcus inferior mandibulae obtusus.

6. Das vordere gespaltene Blatt des Kapselbandes.
7. Der Verbindungsort des Knorpelbandes im Kiefergelenk.
8. Die seichte Gelenkgrube.
9. Der Zwischenknorpel zwischen dem Gelenkknopf und der Gelenkknopfgrube.
10. Der Gelenkknopf des Unterkiefers.
11. Ein Theil des Seitenbandes des Unterkiefers.
12. Der Spitz oder Kronfortsatz.
13. Der aufsteigende Ast des Unterkiefers.
14. Der Winkel des Unterkiefers.
15. Das Kinnloch für den Durchgang der Gefäße und Nerven.
16. Die Zähne der Unterkinnlade.
17. Der obere Zahnfächerfortsatz.
18. Der untere stumpfe Rand des Unterkiefers.

TAB. III.

Sectione verticali pars cranii posterior una cum arcubus sex vertebrarum colli hac de ratione remota est, ut apparatus Ligamentosus inter occiput et primas colli vertebras locatus conspici possit.

Tafel III.

Durch einen senkrechten Schnitt ist der hintere Theil des Schädels sammt den Bögen von 6 Halswirbeln in der Absicht hinweggenommen, damit das zwischen dem Hinterhauptbein und den ersten Halswirbeln befindliche Bandwesen anschaulich wird.

1. Pars ossis parietalis.
2. Pars mammillaris ossis temporis.
3. Processus mastoideus dissectus.
4. Sulcus pro sinu transverso durae matris.
5. Alius sulcus in angulo superiori partis petrosae pro sinu petroso superiori.
6. Tuberositas a subjacente canali semicirculari superiori nata.
7. Facies posterior partis petrosae.
8. Meatus auditorius internus, qua nervus acusticus cum nervo communicante faciei permeant.
9. Foramen jugulare seu laeerum pro exitu sinus lateralis durae matris variorumque nervorum.

1. Ein Theil des Scheitelbeins.
2. Der Zitzentheil des Schläfebeins.
3. Der zerschnittene Zitzenfortsatz.
4. Die Furche oder Rinne für den Querblutleiter der harten Hirnhaut.
5. Eine andere Rinne am obern Winkel des Felsentheils für den obern Blutleiter.
6. Eine Hervorragung von dem darunter liegenden obern halben Bogengange.
7. Die hintere Wand des Felsentheils, oder der Pyramide.
8. Der innere Gehörgang, wodurch der Gehör sammt den Antlitznerven ihren Gang nehmen.
9. Das Drosseladerloch für den Ausgang des Querblutleiters, und verschiedener Nerven.

10. Processus basilaris ossis occipitis.
11. Paries posterior seu clivus sellae turcicae.
12. Rima ad aquae ductum cotunni posteriorem.
13. Processus condyloideus ossis occipitis discissus,
14. Processus obliqui vertebrarum colli dissecti.
15. Processus atlantis transversus.

16. Foramen in processu transverso epistrophei pro decursu arteriae vertebralis.
17. — 20. Processus transversi tertiae, quartae, quintae, et sextae vertebrae colli.
21. Apparatus ligamentosus a dura matre sedulo separatus.
22. Locus ubi ille apparatus sensim desinit.
23. Continuatio fasciae longitudinalis posticae vertebrarum.
24. Pars apparatus ligamentosi quam Mauchart ligamentum vaginale dentis nuncupat.
25. Fibrae ligamentosae, quae supra faciem posticam corporis vertebrarum decurrunt, iisque adhaerescunt.
26. Vincula laxiora, quibus fascia longitudinalis posterior lateribus vertebrarum adnectitur.

TAB. IV.

Eaedem cranii et colli partes ac in Tabula III. dissectae.

---

1. — 20. In Tabula III. exposita.
21. Fasciculus ligamentosus, qui sub apparatu ligamentoso a secunda vertebra colli ascendit, et cum inferiori fasciculo *a.* in processum condyloideum, et superiori fasciculo *b.* in processum basilarem ossis occipitis inseritur.
22. Ligamentum transversale atlantis.
23. Appendix superior hujus ligamenti.
24. Appendix inferior hujus ligamenti.
25. Pars superior apparatus ligamentosi abscissa.

---

10. Der Grundfortsatz des Hinterhauptbeins.
11. Die hintere schräge Wand des türkischen Sattels.
12. Die Ritze, welche zu den hintern Wassergang des Cotunnus führt.
13. Der zerschnittene Gelenkknopf des Hinterhauptbeins.
14. Die zerschnittenen schiefen Fortsätze der Halswirbeln.
15. Der Querfortsatz des ersten Halswirbels, oder des Trägers.
16. Das Loch im Querfortsatz des zweyten Halswirbels, durch welches die Wirbelpulsader läuft.
17. — 20. Die Querfortsätze des dritten, vierten, fünften und sechsten Halswirbels.

21. Das von der harten Hirnhaut rein abgelöste Bandwesen.
22. Die Stelle, wo sich dieses Bandwesen allmählig verliert.
23. Die Fortsetzung der hintern langen Binde der Wirbelsäule.
24. Der Theil des Bandwesens, welchen Mauchart das Einfassungsband des Zahnfortsatzes nennt.
25. Bandfasern, welche an der hintern Fläche der Körper der Halswirbeln fortlaufen, und sich daselbst ansetzen.
26. Lockerere Faserbündeln, mittelst welchen die hintere lange Binde an die Seitentheile der Halswirbeln angeheftet ist.

Tafel IV.

Die nähmlichen durchschnittenen Theile des Hirnschädels und des Halses wie in der Tafel III.

---

1. — 20. In der Tafel III. erklärt.
21. Ein bandartiges Faserbündel, welches unter den Bandwesen von dem zweyten Halswirbel nach aufwärts steigt, und sich mit dem untern Bündel a. in den Gelenkknopf, und mit dem obern Bündeln b. in den Grundfortsatz des Hinterhauptbeins einpflanzt.
22. Das Querband des Trägers.
23. Der obere Anhang dieses Bandes.
24. Der untere Anhang dieses Bandes.
25. Der obere abgeschnittene Theil des Bandwesens.

TAB. V.

Eaedem cranii ac colli partes ut in tabula III. dissectae.

---

1. — 20. In tabula III. jam explicata.
21. Foramen condyloideum anticum, pro nervo hypoglosso.
22. Corpus epistrophei.
23. — 26. Corpora tertiae, quartae, quintae, et sextae vertebrae colli.
27. — 30. Foramina lateralia pro transitu nervorum cervicalium.
31. Ligamentum transversale atlantis.
32. Appendix superior hujus ligamenti.
33. Appendix inferior ejusdem ligamenti.
34. Ligamentum laterale dentis epistrophei, pone appendicem superiorem decurrens.
35. Ligamenta intervertebralia.

TAB. VI.

Fig. 1.

Pars basilaris ossis occipitis cum duabus prioribus colli vertebris et ligamentis a posteriori parte spectata.

---

1. Superficies interna partis basilaris ossis occipitis.
2. Foramen condyloideum anticum, transitum nervo hypoglosso concedens.
3. Processus jugularis sive spinosus partis condyloideae ossis occipitis, quem sinus transversus durae matris transit.
4. Junctura articularis processus condyloidei ossis occipitis cum prima vertebra colli dissecta.
5. Arcus anterior atlantis.
6. Processus odontoides epistrophei.
7. Processus transversus atlantis.
8. Processus obliquus inferior primae vertebrae colli cartilagine obductus.

Tafel V.

Die nähmlichen durchschnittenen Theile des Hirnschädels und des Halses wie in der Tafel III.

---

1. — 20. In der Tafel III. schon erklärt.
21. Das vordere Loch des Gelenkknopfes für den Zungenfleischnerven.
22. Der Körper des zweyten Halswirbels.
23. — 26. Die Körper des dritten, vierten, fünften, und sechsten Halswirbels.
27. — 30. Die Seitenlöcher zum Durchgang der Halsnerven.
31. Das Querband des Trägers.
32. Der obere Anhang dieses Bandes.
33. Der untere Anhang desselben Bandes.
34. Das Seitenband des Zahns des zweyten Halswirbels, das neben dem obern Anhang fortläuft.
35. Die Zwischenbänder der Halswirbeln.

Tafel VI.

1. Figur.

Der Grundtheil des Hinterhauptbeins mit den ersten zwey Halswirbeln und Bändern von der hintern Seite dargestellt.

---

1. Die innere Fläche des Grundtheils vom Hinterhauptbein.
2. Das vordere Loch des Gelenkknopfes für den Durchgang des Zungenfleischnervens.
3. Der Drossel oder Dornfortsatz des Gelenktheils vom Hinterhauptbein, über welchen der Querblutleiter der harten Hirnhaut geht.
4. Die zerschnittene Gelenkverbindung des Gelenkknopfes vom Hinterhauptbein mit dem ersten Halswirbel.
5. Der vordere Bogen des Trägers.
6. Der Zahnfortsatz des zweyten Halswirbels.
7. Der Querfortsatz des Trägers.
8. Der untere schiefe überknorpelte Fortsatz des ersten Halswirbels.

9. Processus obliquus superior epistrophei aeque cartilagine incrustatus.
10. Cartilagines horum processuum obliquorum parum resectae, ut ipsorum mutuus contactus conspici queat.
11. Locus resecti arcus posterioris atlantis.
12. Processus transversus epistrophei.
13. Foramen eidem processui insculptum pro transitu arteriae vertebralis.
14. Facies interna seu posterior corporis epistrophei.
15. Locus resecti arcus posterioris epistrophei.
16. Ligamentum dentis suspensorium sive rectum medium inter os occipitis et dentem secundae vertebrae colli.
17. Ligamentum dentis laterale epistrophei inter partem condyloideam ossis occipitis et dentem epistrophei.
18. Ligamentum transversale atlantis, hujus appendices abscissae sunt.
19. Membrana lateralis ligamentosa inter radicem dentis et partem condyloideam ossis occipitis.

Fig. 2.

Prima et secunda colli vertebra cum ligamento transversali atlantis, hasce duas vertebras invicem cohibens.

---

1. Arcus anterior primae vertebrae colli.
2. Fovea in ipso arcu, quae dentem epistrophei suscipit.
3. Cavitas articularis superior atlantis cartilagine obducta, cum qua occipitis condylus committitur.
4. Processus transversus atlantis.
5. Foramen in ipso processu, quod arteria vertebralis permeat.
6. Arcus posterior atlantis major.
7. Tuberculum posterius loco processus spinosi in ipso arcu.
8. Processus odontoides epistrophei.
9. Corporis epistrophei facies posterior.

9. Der obere schiefe ebenfalls überknorpelte Fortsatz des zweyten Halswirbels.
10. Die etwas abgeschnittenen Knorpeln dieser schiefen Fortsätze, damit ihre wechselseitige Berührung ersichtlich wird.
11. Die Stelle des abgeschnittenen hintern Bogens des Trägers.
12. Der Querfortsatz des zweyten Halswirbels.
13. Ein in eben demselben Fortsatz befindliches Loch für den Durchgang der Wirbelpulsader.
14. Die innere oder hintere Fläche des Körpers vom zweyten Halswirbel.
15. Die Stelle des abgeschnittenen hintern Bogens des zweyten Halswirbels.
16. Das Aufhängband oder gerade Band zwischen dem Hinterhauptbein und den Zahn des zweyten Halswirbels.
17. Das Seitenband des Zahns zwischen dem Gelenktheil vom Hinterhauptbein und dem Zahn des zweyten Halswirbels.
18. Das Querband am Atlas, dessen Anhänge abgeschnitten sind.
19. Die bandartige Seitenmembran zwischen den Wurzeln des Zahnes und dem Gelenktheil des Hinterhauptbeins.

2. Figur.

Das erste und zweyte Halswirbel mit dem Querband am Träger, welches diese zwey Wirbel zusammenhält.

---

1. Der vordere Bogen des ersten Halswirbels.
2. Die Grube in selben Bogen, welche den Zahn des zweyten Halswirbels aufnimmt.
3. Die obere überknorpelte Gelenkfläche am Atlas, mit welcher der Gelenkknopf des Hinterhauptbeins verbunden wird.
4. Der Querfortsatz des Trägers.
5. Das Loch in demselben, durch welches die Wirbelpulsader läuft.
6. Der hintere größere Bogen des ersten Halswirbels.
7. Der hintere kleine Hügel statt des Dornfortsatzes an diesem Bogen.
8. Der Zahnfortsatz des zweyten Halswirbels.
9. Die hintere Fläche des Körpers vom zweyten Halswirbel.

10. Processus transversus epistrophei pro transitu arteriae vertebralis oblique perforatus.
11. Arcus posterior epistrophei.

12. Ejus processus spinosus bifurcus.
13. Ligamentum transversale epistrophei in toto suo incessu.
14. Ejus appendix inferior.
15. Pars membranae capsularis, quae processus obliquos primae et secundae vertebrae introrsum coercet.

TAB. VII.

Fig. 1.

Ultimae tres vertebrae colli, quarum arcus anteriores dissectae, ut ligamenta subflava conspici queant.

---

1. Arcus posterior quintae vertebrae colli.
2. Arcus posterior sextae vertebrae colli.
3. Arcus posterior septimae vertebrae colli prominens nuncupatae.

4. Processus transversi harum vertebrarum bifurci.
5. Foramina pro arteria et vena vertebrali in hisce processibus transversis sunt duplicia.
6. Apophysis articularis seu obliqua inferior epistrophei cartilagine obducta.
7. Apophysis spinosa omnium vertebrarum colli longissima.
8. Ligamenta inter arcus posteriores harum vertebrarum subflava.
9. Ligamenta processuum obliquorum articularia.

Fig. 2.

Primae sex dorsi vertebrae superiores quarum corpora dissecta.

---

1. Arcus posteriores seu crura vertebrarum dorsi.
2. Processus transversi, sese tam crassitudine quam longitudine sensim minuentes.

10. Der schief durchgebohrte Querfortsatz des zweyten Halswirbels für den Durchgang der Wirbelpulsader.
11. Der hintere Bogen des zweyten Halswirbels.
12. Dessen gespaltener Dornfortsatz.
13. Das Querband des zweyten Halswirbels in seinem ganzen Verlauf.
14. Dessen unterer Anhang.
15. Ein Theil der Kapselhaut, welche nach einwärts die schiefen Fortsätze des 1ten und 2ten Halswirbels zusammenhält.

Tafel VII.

1. Figur.

Die drey letzten Halswirbeln, deren vordere Bögen wegen der Ansicht der gelben Bänder abgeschnitten sind.

---

1. Der hintere Bogen des fünften Halswirbels.
2. Der hintere Bogen des sechsten Halswirbels.
3. Der hintere Bogen des siebenten Halswirbels, welches man auch das Hervorragende nennt.
4. Die gespaltenen Querfortsätze dieser Wirbeln.
5. Die Löcher, welche in den Querfortsätzen dieser Wirbeln für die Wirbelpuls- und Blutader doppelt sind.
6. Der untere überknorpelte schiefe Gelenkfortsatz vom siebenten Halswirbel.
7. Der längste Stachelfortsatz aller Halswirbeln.
8. Die gelblichen Bänder zwischen den hintern Bögen dieser Wirbeln.
9. Die Gelenkbänder der schrägen Fortsätze.

2. Figur.

Die sechs obersten Rückenwirbeln, deren Körper abgeschnitten sind.

---

1. Die hintern Bögen oder Schenkeln der Rückenwirbeln.
2. Die Querfortsätze, welche sowohl in ihrer Dicke als Länge allmählig abnehmen.

3. Foveolae articulares, quae tubercula costarum excipiunt.
4. Radices arcuum anteriorum discissae.
5. Processus obliquus seu articularis inferior sextae vertebrae dorsi cartilagine incrustatus.
6. Processus spinosus hujus vertebrae multum inclinatus.
7. Ligamenta arcuum vertebrarum subflava.
8. Ligamenta processuum obliquorum articularia.

TAB. VIII.

Os occipitis una cum duabus superioribus colli vertebris et ligamentis ab anteriori parte conspicuum.

---

1. Sutura occipitalis.
2. Sutura mastoidea ossis occipitis.
3. Protuberantia ossis occipitis interna, quae crucis instar se in quatuor extendit ramos.
4. Spina seu crista occipitalis interna, cui processus falciformis minor durae matris adhaeret.
5. Sulcus juxta ramum superiorem, qui sinum longitudinalem superiorem durae matris excipit
6. Duo sulci laterales, quae sinus laterales durae matris capiunt.
7. Fossae duae superiores, quae lobos cerebri posteriores sustinent.
8. Duae fossae inferiores, quae lobis cerebelli situm praebent.
9. Pars processus basilaris, quae cum corpore ossis sphenoidei connectitur.
10. Processus jugularis, quem sinus lateralis durae matris transit.
11. Foramen condyloideum anticum nervo hypoglosso transitum concedens.
12. Arcus anterior atlantis.
13. Tuberculum anterius atlantis ubi fascia longitudinalis anterior originem ducit.
14. Processus transversus atlantis.
15. Corpus epistrophei.
16. Ejus processus transversus perforatus.
17. Ligamentum obturans anticum, hiatum inter marginem anteriorem

3. Kleine Gelenkgrübchen, welche die Gelenkhügeln der Rippen aufnehmen.
4. Die abgeschnittenen Wurzeln der vordern abgeschnittenen Bögen.
5. Der untere schräge überknorpelte Gelenkfortsatz des sechsten Rückenwirbels.
6. Der sehr abhängige Stachelfortsatz dieses Wirbels.
7. Die gelblichen Bänder zwischen den Bögen der Wirbeln.
8. Die Gelenkbänder der schrägen Fortsätze.

Tafel VIII.

Das von der vordern Seite anschauliche Hinterhauptbein mit den zwey ersten Wirbeln und Bändern.

---

1. Die Hinterhauptsnath.
2. Die Warzennath am Hinterhauptsbein.
3. Der innere Höcker des Hinterhauptbeins, von welchem in Gestalt eines Kreutzes vier Leisten entstehen.
4. Die innere Leiste oder Kamm des Hinterhauptbeins, an welcher der kleine Sichelfortsatz der festen Hirnhaut haftet.
5. Eine Furche neben der obern Leiste, welche den obern langen Blutleiter der festen Hirnhaut aufnimmt.
6. Die zwey Seitenfurchen, welche die Seitenblutleiter der festen Hirnhaut in sich fassen.
7. Die zwey obern Gruben, welche die hintern Lappen des großen Gehirns unterstützen.
8. Die zwey untern Gruben, in welchen die kleinen Lappen des Gehirns liegen.
9. Die Stelle des Grundfortsatzes, welche mit dem Körper des Keilbeins verbunden wird.
10. Der Drosselfortsatz, über welchen der Querblutleiter der festen Hirnhaut geht.
11. Das vordere Loch des Gelenkknopfs durch welches der Zungenfleischnerven läuft.
12. Der vordere Bogen des Trägers.
13. Der vordere Höcker des Trägers, woran die vordere Binde der Wirbelsäule ihren Ursprung nimmt.
14. Der Querfortsatz des Trägers.
15. Der Körper des zweyten Halswirbels.
16. Desselben durchbohrte Querfortsatz.
17. Das vordere Ausfüllungsband zwischen dem vordern Rande des grossen Loches des Hin-

foraminis magni occipitalis et arcum anteriorem atlantis occludens.
18. Pars ligamenti obturantis postici, cujus fibrae a processu transverso atlantis oriuntur, et cum priori ligamento sese conjungunt.
19. Ligamentum articulationis vertebrae primae cum secunda.
20. Lacertus vel origo fasciae longitudinalis anterioris vertebrarum.

TAB IX.

Facies posterior corporum ultimae vertebrae dorsi et omnium vertebrarum lumbarium una cum fascia longitudinali postica harum vertebrarum spectata.

---

1. Corpus vertebrae dorsi duodecimae.
2. Corpora primae et quintae vertebrae lumborum.
3. Radices arcuum posteriorum resectae.
4. Ligamenta intervertebralia.
5. Continuatio fasciae longitudinalis posticae vertebrarum, quae hic firmius corporibus adhaeret.
6. Productiones ejusdem fasciae tenuissimae et validissimae super ipsa ligamenta intervertebralia a latere explicatae.

TAB. X.

Arcus posterior duodecimae vertebrae dorsi et omnium vertebrarum lumbarium ab anteriori parte conspicuus.

---

1. Arcus ultimae vertebrae dorsi posterior.
2. Arcus primae et ultimae vertebrae lumborum.
3. Locus, ubi crura conveniunt in apophysim spinosam.
4. Processus transversi harum vertebrarum.

terhauptbeins, und dem vordern Bogen des Atlas.
18. Ein Theil des hintern Ausfüllungsbandes, dessen Fasern vom Querfortsatz des Atlas entspringen, und sich mit dem vorigen Bande vereinigen.
19. Das Gelenkband zwischen dem ersten und zweyten Halswirbel.
20. Das Faserbündl oder Ursprung der vordern langen Binde der Wirbelsäule.

Tafel IX.

Die hintere Fläche der Körper des letzten Rückenwirbels und aller Lendenwirbeln sammt der hintern langen Binde dieser Wirbeln dargestellt.

---

1. Der Körper des zwölften Rückenwirbels.
2. Die Körper des ersten und fünften Lendenwirbels.
3. Die Wurzeln der abgeschnittenen hintern Bögen.
4. Die Zwischenbänder der Wirbeln, oder knorpliches Bandwesen zwischen den Körpern der Wirbeln.
5. Die Fortsetzung der hintern langen Wirbelbinde, welche hier auf denen Wirbelkörpern fester anliegt.
6. Die sehr feinen und starken zur Seite ausgebreiteten Verlängerungen dieser Binde über die Zwischenbänder der Wirbeln.

Tafel X.

Darstellung des hintern Bogens vom zwölften Rückenwirbel sammt allen Lendenwirbeln von der vordern Seite.

---

1. Der hintere Bogen des letzten Rückenwirbels.
2. Der Bogen des ersten und letzten Lendenwirbels.
3. Die Stelle, wo die Schenkeln in den Dornfortsatz übergehen.
4. Die Querfortsätze dieser Wirbeln.

5. Processus obliquus inferior quintae lumborum vertebrae.
6. Processus spinosus hujus vertebrae.
7. Radices arcuum abscissae.
8. Ligamenta crurum vertebrarum subflava.
9. Rima, quam ligamenta subflava relinquunt, et laxa cellulosa repletur.

5. Der untere schiefe Fortsatz des fünften Lendenwirbels.
6. Der Dornfortsatz dieses Wirbels.
7. Die abgeschnittenen Wurzeln der Bögen.
8. Die gelblichen Bänder zwischen denen Bögen der Wirbeln.
9. Eine Spalte, welche die gelblichen Bänder zurücklassen, und mit lockerem Zeltstoffe ausgefüllt ist.

TAB. XI.

Quinque vertebrae lumborum cum fascia longitudinali anteriori columnae vertebrarum.

1. Corpus primae et ultimae vertebrae lumborum.
2. Processus transversi harum vertebrarum.
3. Processus obliqui superiores.
4. Ligamenta intervertebralia.
5. Fascia longitudinalis anterior sedulo a tendinibus diaphragmatis seperata.
6. Prolongationes laterales hujus fasciae.

Tafel XI.

Die fünf Lendenwirbeln mit der vordern Binde der Wirbelsäule.

1. Der Körper des ersten und fünften Lendenwirbels.
2. Die Querfortsätze dieser Wirbeln.
3. Die schrägen obern Fortsätze.
4. Die Zwischenbänder der Wirbeln.
5. Die vordere Binde der Wirbelsäule, welche genau von denen Sehnen des Zwerchmuskels abgelöst ist.
6. Seitenverlängerungen dieser Binde.

TAB. XII.

Fig. 1.

Quinque vertebrae lumborum quibusdam ligamentis a latere delineatae.

1. Corpora vertebrarum lumborum.
2. Processus earundem transversi.
3. Apophyses articulares seu obliquae superiores.
4. Apophyses articulares seu obliquae inferiores.
5. Superficies articularis ultimae vertebrae lumborum cum prima vertebra spuria ossis sacri.
6. Processus spinosi.
7. Ligamenta intervertebralia.
8. Ligamenta processuum obliquorum articularia.
9. Ligamenta interspinalia.
10. Ligamentum, quo apices processuum spinosorum connectuntur.

Tafel XII.

1. Figur.

Die fünf Lendenwirbeln mit einigen Bändern von der Seite dargestellt.

1. Die Körper der Lendenwirbeln.
2. Ihre Querfortsätze.
3. Die schräg aufsteigenden Gelenkfortsätze.
4. Die schief absteigenden Gelenkfortsätze.
5. Die Gelenkfläche des letzten Lendenwirbels mit dem ersten falschen Wirbel des Kreuzbeins.
6. Die Stachelfortsätze.
7. Die Zwischenbänder der Wirbeln.
8. Die Gelenkbänder der schrägen Fortsätze.
9. Die Bänder zwischen den Dornfortsätzen.
10. Das Band, mittelst welchen die Spitzen der Stachelfortsätze verbunden werden.

Fig. 2.

Ultima vertebra lumborum cum cartilagine intervertebrali in situ obliquo delineata.

---

1. Corpus omnium vertebrarum latissimum.
2. Processus transversus istis vertebrarum dorsi longior et tenuior.
3. Apophysis articularis superior excavata et cartilagine obducta.
4. Crura arcum posteriorem construentia.
5. Apophysis spinosa in ultima vertebra pauxillum deorsum incurvata et brevior.
6. Cartilago intervetebralis omnium vertebrarum crassissima, in medio vero laxior et mafsa gelatinosa impleta.

TAB. XIII.

Ultimae sex vertebrae dorsi cum costis spuriis, iisque ligamentis.

---

1. Processus obliquus superior septimae vertebrae dorsi.
2. Apophysis transversa hujus vertebrae.
3.—6. Apices horum processuum,
7. Tuberculum primae costae spuriae quod cum faciecula apophysis transversalis octavae vertebrae dorsi articulatur.
8.—9. Prima et ultima costa spuria.
10. Sulcus in margine inferiori scindente costae primae, secundae, et tertiae, qui vasa et nervos intercostales excipit.
11.—12. Corpus septimae et ultimae vertebrae dorsi.
13. Fascia longitudinalis anterior.
14. Ligamentum capsulare capituli costae.
15. Ligamentum transversarium internum cervicis costae.
16. Ligamenta accessoria costarum.

---

2. Figur.

Das in schiefer Richtung abgebildete letzte Lendenwirbel sammt dem Zwischenknorpel.

---

1. Der breiteste Körper aller Wirbeln.
2. Der längere und dünnere Querfortsatz als jener der Rückenwirbeln.
3. Der obere ausgehöhlte und überknorpelte Gelenkfortsatz.
4. Die den hintern Bogen bildenden Schenkeln.
5. Der etwas nach abwärts gebogene kürzere Stachelfortsatz des letzten Lendenwirbels.
6. Der dickeste Zwischenknorpel aller Wirbeln, der oben in der Mitte lockerer und mit einer gallertartigen Masse angefüllt ist.

Tafel XIII.

Die sechs letzten Rückenwirbeln mit den falschen Rippen und ihren Bändern.

---

1. Der obere schräge Fortsatz des siebenten Rückenwirbels.
2. Der Querfortsatz dieses Wirbels.
3.– 6. Die Spitzen dieser Fortsätze.
7. Der Gelenkhügel der ersten falschen Ribbe, welcher sich mit der Gelenkfläche des Querfortsatzes vom achten Rückenwirbel verbindet.
8.—9. Die erste und letzte falsche Ribbe.
10. Eine Furche am untern scharfen Rande der ersten, zweyten und dritten falschen Ribbe, welche die Zwischenribbennerven und Blutgefäße aufnimmt.
11.—12. Der Körper des siebenten und zwölften Rückenwirbels.
13. Die vordere Binde der Wirbelsäule.
14. Band des Ribbenköpfchens.
15. Das innere Querband des Ribbenhalses.
16. Die Beybänder oder hinzukommenden Bänder der Ribben.

TAB. XIV.

Connexio ligamentosa vertebrarum dorsi cum costis a parte posteriori.

1. Processus obliqui articulares superiores.
2. Processus obliqui articulares inferiores.
3. Arcus posteriores vertebrarum dorsi.
4. Processus transversi harum vertebrarum.
5. Processus spinosi.
6. Costae dissectae.
7. Ligamenta transversaria externa costarum.
8. Ligamenta processuum transversorum vertebrarum.
9. Ligamenta accessoria costarum.
10. Ligamenta cervicis costae externa.

TAB. XV.

Fig. 1.

Connexio ligamentosa inter manubrium sterni, extremitatis sternalis claviculae, et primae costae ab anteriori parte.

1. Manubrium sterni.
2. Extremitas sternalis claviculae.
3. Pars ossea primae costae.
4. Ligamentum interclaviculare.
5. Membrana capsularis extremitatis sternalis claviculae.
6. Ligamentum rhomboides inter claviculam et costae primae cartilaginem.

Fig. 2.

Eadem connexio ligamentosa a posteriori parte, ut in Figura 1.

1. Facies posterior seu interna manubrii sterni excavata.
2. Extremitas sternalis claviculae.
3. Pars ossea primae costae.
4. Ligamentum interclaviculare.
5. Membrana capsularis extremitatis sternalis claviculae.
6. Cartilago primae costae fibris ligamentosis obducta.
7. Ligamentum costae primae capsulare anterius.

Tafel XIV.

Die Bandverbindung der Rückenwirbeln mit denen Ribben von hinten.

1. Die obern schrägen Gelenkfortsätze.
2. Die untern schrägen Gelenkfortsätze.
3. Die hintern Bögen der Rückenwirbeln.
4. Die Querfortsätze dieser Wirbeln.
5. Die Stachelfortsätze.
6. Die zerschnittenen Ribben.
7. Die äußern Querbänder der Ribben.
8. Gerade Bänder zwischen den Querfortsätzen.
9. Die hinzukommenden Bänder der Ribben.
10. Die äußern Bänder des Ribbenhalses.

Tafel XV.

1. Figur.

Die Bandverbindung zwischen dem Griff des Brustbeins, des Brustendes des Schlüsselbeins, und der ersten Ribbe von vorn.

1. Der Griff des Brustbeins.
2. Das Brustende des Schlüsselbeins.
3. Der knöcherne Theil der ersten Ribbe.
4. Das Band zwischen denen Schlüsselbeinen.
5. Die Kapselmembran des Schlüsselbeins an seinem Brustende.
6. Das rautenförmige Band zwischen dem Schlüsselbein und dem Knorpel der ersten Ribbe.

2. Figur.

Dieselbe Bandverbindung von hinten wie in der ersten Figur.

1. Die innere ausgehöhlte Fläche des Griffes des Brustbeins.
2. Das Brustende des Schlüsselbeins.
3. Der knöcherne Theil der ersten Ribbe.
4. Das Band zwischen denen Schlüsselbeinen.
5. Die Kapselmembran des Schlüsselbeins an seinem Brustende.
6. Der mit Bandfasern überzogene Knorpel der ersten Ribbe.
7. Das vordere Kapselband der ersten Ribbe.

TAB. XVI.

Sternum una cum claviculis, et cartilagines costarum suis cum ligamentis a parte anteriori.

1. Manubrium sterni.
2. Corpus hujus ossis.
3. Cartilago xiphoides.
4. — 10. Cartilago primae, secundae, tertiae, quartae, quintae, sextae et septimae costae.
11. Clavicula.
12. Ligamentum interclaviculare.
13. Membrana capsularis extremitatis sternalis claviculae.
14. Ligamentum rhomboides claviculae.
15. Ligamenta cartilaginum costarum coruscantia vel nitentia.
16. Ligamenta costarum radiatim dispersa, quibus membrana capsularis cartilaginum costarum obtegitur.
17. Ligamenta cartilaginis ensiformis.
18. Membrana ossis sterni externa.

TAB. XVII.

Sternum cum claviculis, et cartilagines costarum cum suis ligamentis a parte posteriori.

1. Manubrium sterni.
2. Corpus sterni.
3. Cartilago ensiformis.
4. — 10. Cartilago primae, secundae, tertiae, quartae, quinte, sextae et septimae costae.
11. Clavicula.
12. Ligamentum interclaviculare.
13. Membrana capsularis extremitatis sternalis claviculae.
14. Membrana ossis sterni interna, cujus Fibrae maximopere in verticali decurrunt directione.

TAB. XVIII.

Fig. 1.

Manubrium sterni cum parte sternali claviculae sinistrae et menisco de postica parte.

1. Facies interna manubrii sterni.
2. Cartilago primae costae.

Tafel XVI.

Das Bruſtbein ſammt den Schlüſſelbeinen, und die Ribbenknorpeln mit ihren Bändern von vorne.

1. Der Griff des Bruſtbeins.
2. Das Mittelſtück dieſes Beins.
3. Der ſchwerdtförmige Knorpel.
4. — 10. Der Knorpel der erſten, zweyten, dritten, vierten, fünften, ſechsten und ſiebenten Ribbe.
11. Das Schlüſſelbein.
12. Das Band zwiſchen den Schlüſſelbeinen.
13. Die Kapſel-Membran des Bruſtendes des Schlüſſelbeins.
14. Das rautenförmige Band zwiſchen dem Schlüſſelbein, und dem Knorpel der erſten Ribbe.
15. Die glänzenden Bänder der Ribbenknorpeln.
16. Die ſtrahlichten Bänder der Ribben, mit welchem die Kapſel-Membran der Ribbenknorpeln überzogen wird.
17. Die Bänder des ſchwerdtförmigen Knorpels.
18. Die äußere Membran des Bruſtbeins.

Tafel XVII.

Das Bruſtbein mit den Schlüſſelbeinen, und die Ribbenknorpeln mit ihren Bändern von hinten.

1. Der Griff des Bruſtbeins.
2. Das Mittelſtück des Bruſtbeins.
3. Der ſchwerdtförmige Knorpel.
4. — 10. Der Knorpel der erſten, zweyten, dritten, vierten, fünften, ſechsten und ſiebenten Ribbe.
11. Das Schlüſſelbein.
12. Das Band zwiſchen den Schlüſſelbeinen.
13. Die Kapſelmembran des Bruſtendes des Schlüſſelbeins.
14. Die innere Membran des Bruſtbeins, deſſen Faſern meiſtens ſenkrecht laufen.

Tafel XVIII.

1. Figur.

Der Griff des Bruſtbeins mit dem Bruſtende des linken Schlüſſelbeins und dem Zwiſchenknorpel von hinten.

1. Die innere Fläche des Bruſtbeingriffs.
2. Der Knorpel der erſten Ribbe.

3. Pars ossea primae costae.
4. Extremitas sternalis claviculae.
5. Membrana capsularis hujus extremitatis cum cavitate articulari sterni dissecta.
6. Cartilago interarticularis claviculae et sterni.
7. Ligamentum interclaviculare.
8. Cartilago interarticularis ex situ naturali amota, et suo apice inferiori ad sternum et cartilaginem primae costae affixa.
9. Ligamentum costae primae capsulare anterius.

Fig. 2.

Scapula siniſtra inversa, ut cavitas articularis quibusdam cum ligamentis conspici queat.

---

1. Facies anterior scapulae.
2. Hujus basis.
3. Margo externus.
4. Angulus superior.
5. Locus scapulae abscissae.
6. Acromion.
7. Extremitas acromialis claviculae.
8. Corpus claviculae.
9. Processus coracoideus.
10. Ligamentum scapulae proprium posterius.
11. Ligamentum capsulare magnum humeri resectum.
12. Cavitas articularis scapulae pro humero.
13. Tendo musculi bicipitis.
14. Ligamentum scapulae proprium anterius.
15. Ligamentum scapulae commune trapezoides.
16. Ligamentum claviculae acromiale.

Fig. 3.

Pars sternalis claviculae dextrae.

---

1. Extremum sternale cartilagine incrustatum.

TAB XIX.

Scapula dextera, et humerus cum ligamento magno capsulari ab anteriori parte.

---

1. Scapula.
2. Processus coracoideus.

3. Der knöcherne Theil der erſten Ribbe.
4. Das Bruſtende des Schlüſſelbeins.
5. Die inzwey geſchnittene Kapſelmembran dieſes Endes mit dem Bruſtbein.
6. Der Zwiſchenknorpel des Schlüſſel- und Bruſtbeins.
7. Das Band zwiſchen den Schlüſſelbeinen.
8. Der aus ſeiner natürlichen Lage gebrachte und an das Bruſtbein und dem erſten Ribbenknorpel befeſtigte Zwiſchenknorpel.
9. Das vordere Kapſelband der erſten Ribbe.

2. Figur.

Das umgekehrte linke Schulterblatt, damit die Gelenkfläche ſammt einigen Bändern erſichtlich wird.

---

1. Die vordere Fläche des Schulterblattes.
2. Deſſen Grundtheil.
3. Der äußere Rand
4. Der obere Winkel
5. Die abgeſchnittene Stelle des Schulterblatts.
6. Die Gräthenecke.
7. Das Schulterende des Schlüſſelbeins.
8. Das Mittelſtück.
9 Der Rabenſchnabelfortſatz.
10. Das eigene hintere Band des Schulterblatts.
11. Das groſse abgeſchnittene Kapſelband des Oberarms.
12. Die Gelenkhöhle des Schulterblatts für das Oberarmbein.
13. Die Sehne des zweyköpfigen Muskels.
14. Das vordere eigenthümliche Band des Schulterblatts.
15. Das gemeinſchaftliche viereckige Band des Schulterblatts.
16. Das Band, welches das Schulterende mit der Gräthenecke verbindet.

3. Figur.

Der Bruſttheil des rechten Schlüſſelbeins.

---

1. Das überknorpelte Bruſtende des Schlüſſelbeins.

Tafel XIX.

Das rechte Schulterblatt und Oberarmbein mit dem groſsen Kapſelband von vorne.

---

1. Das Schulterblatt.
2. Der Rabenſchnabelfortſatz.

3. Acromium.
4. Clavicula elevata.
5. Humerus.
6. Ligamentum scapulae proprium posterius.
7. Ligamentum scapulare commune conoides.
8. Ligamentum scapulare commune trapezoides.
9. Ligamentum scapulare proprium anterius.
10. Ligamentum claviculae acromiale.

11. Ligamentum scapulare magnum, totam articulationem admodum late amplectens.
12. Hyatus ejusdem ligamenti pro tendine musculi bicipitis.

TAB. XX.

Connexio ligamentosa scapulae sinistrae cum parte acromiali claviculae.

---

1. Superficies externa scapulae per spinam scapulae in duas facies divisa, quarum superior minor fossa supraspinata, inferior major fossa infraspinata nuncupatur.
2. Spina scapulae, quae anterius in acromion desinit.
3. Margo superior scindens.
4. Incisura, per quam vasa et nervi transeunt.
5. Margo posterior vel basis scapulae.
6. Margo externus omnium crassimus.
7. Angulus superior parum acuminatus.
8. Angulus inferior subrotundus.
9. Angulus anterior, vel pars articularis glenoidea scapulae, quae retroversus in collum abit.
10. Processus coracoideus vel unciformis scapulae.

11. Extremitas acromialis claviculae.
12. Corpus claviculae.
13. Ligamentum claviculae acromiale.

14. Ligamentum scapulare proprium posterius, quod cum incisura in margine superiori scapulae foramen efficit, et celeberrimus Sömmering ossificatum asservat.

15. Ligamentum scapulare commune conoides.

---

3. Die Gräthenecke des Schulterblattes.
4. Das aufgehobene Schlüsselbein.
5. Der Oberarmknochen.
6. Das hintere eigene Band des Schulterblatts.

7. Das gemeinschaftliche kögelförmige Band des Schulterblatts.
8. Das gemeinschaftliche viereckige Band des Schulterblatts.
9. Das vordere eigene Band des Schulterblatts.
10. Das Band zwischen dem Schlüsselbein und der Gräthenecke.
11. Das große Kapselband des Oberarms, welches sich um das ganze Gelenk in einen weiten Umfang ansetzt.
12. Eine Spalte in selben für die Sehne des zweybäuchigen Armmuskels.

Tafel XX.

Die Bandverbindung des linken Schulterblatts mit dem Schulterende des Schlüsselbeins.

---

1. Die äußere Fläche des Schulterblatts, welche durch eine Gräthe in eine obere kleinere, und in eine untere größere Vertiefung getheilt wird.

2. Die Gräthe des Schulterblattes, welche sich vorne in die Gräthenecke endiget.
3. Der obere scharfe Rand.
4. Ein Ausschnitt für den Durchgang der Blutgefäße und Nerven.
5. Der hintere Rand des Schulterblatts.
6. Der äußere dickste Rand.
7. Der obere etwas zugespitzte Winkl.

8. Der untere zugerundete Winkel.
9. Der vordere Winkel, oder der flache Gelenktheil des Schulterblatts, welcher sich nach rückwärts in einem Hals endiget.
10. Der Hackenfortsatz des Schulterblattes.

11. Das Schulterende des Schlüsselbeins.
12. Das Mittelstück des Schlüsselbeins.
13. Das Band, welches das Schulterende mit der Gräthenecke verbindet.
14. Das eigene hintere Band des Schulterblatts, welches mit dem Ausschnitt am obern Rande des Schulterblatts ein Loch bildet, und Sömmering verknöchert aufbewahrt.

15 Das kegelförmige Band des Schulterblatts.

Tab. A.

Sceleton nuis cum ligamentis ab anteriori.

Sceleton suis cum ligamentis a posteriori.

Tab. I.

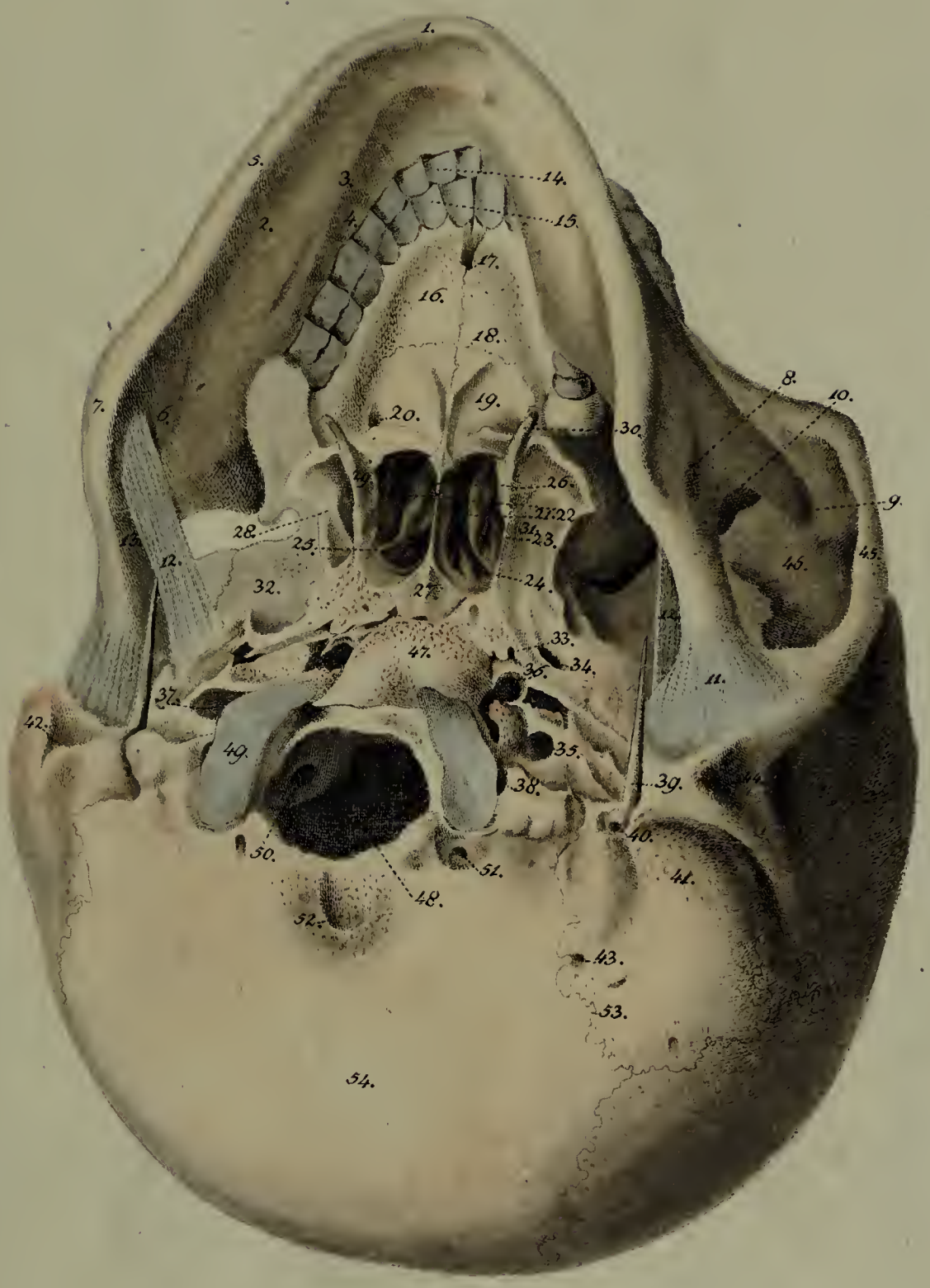

Basis calvariae antrorsum et sinistroversus inclinata. ut ligamenta mandibulae majis in conspectum. prodeant.

Tab. II.

Delineatio articulationis processus condyloidei mandibulae cum cavitate glenoidea ossis temporalis, aperti ligamenti capsularis, et interpositi menisci de parte sinistra.

Tab. III.

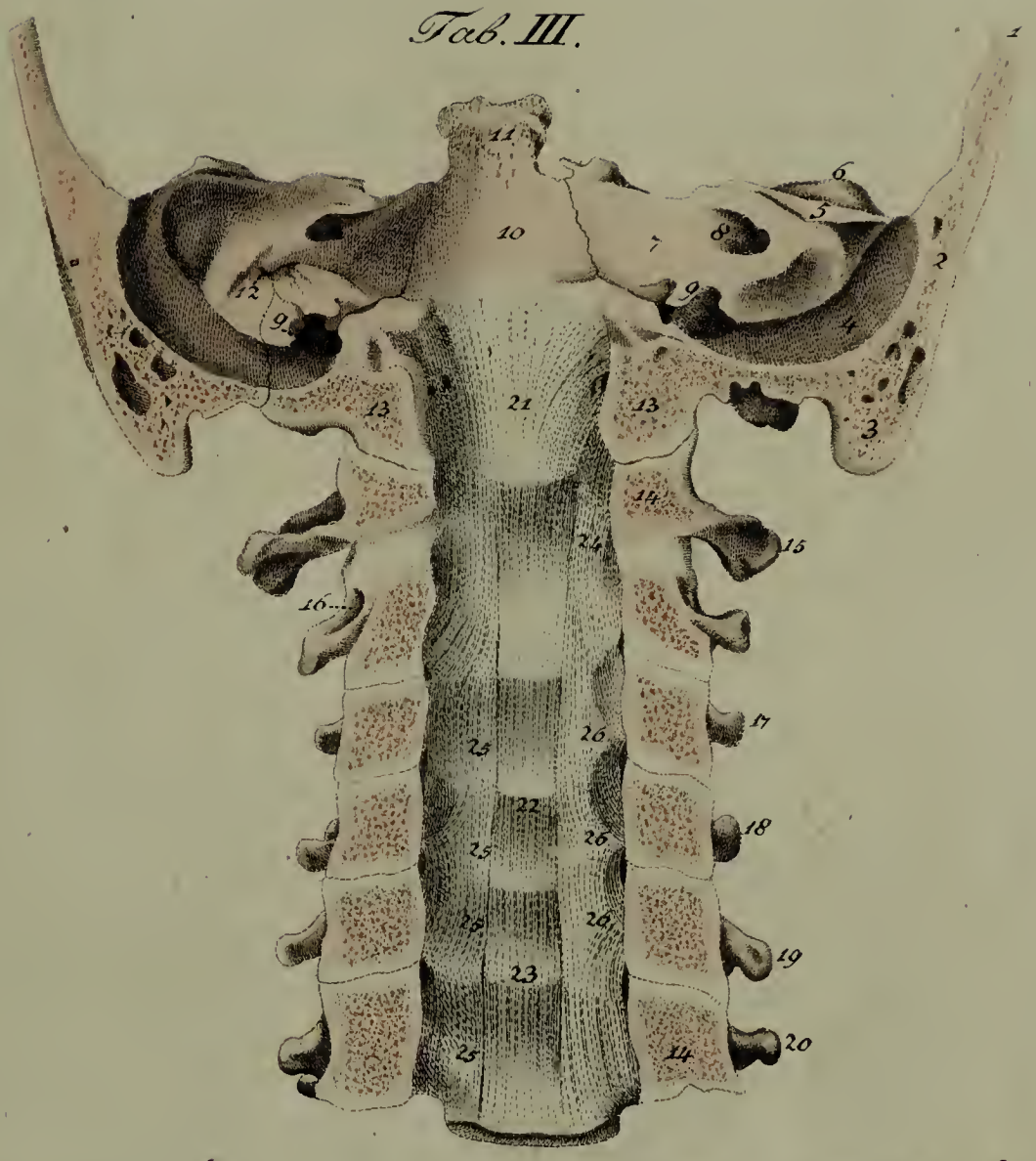

Sectione verticali pars cranii posterior una cum arcubus sex vertebrarum colli hac de ratione remota est, ut apparatus ligamentosus inter occiput et primas colli vertebras locatus conspici possit.

Tab. IV.

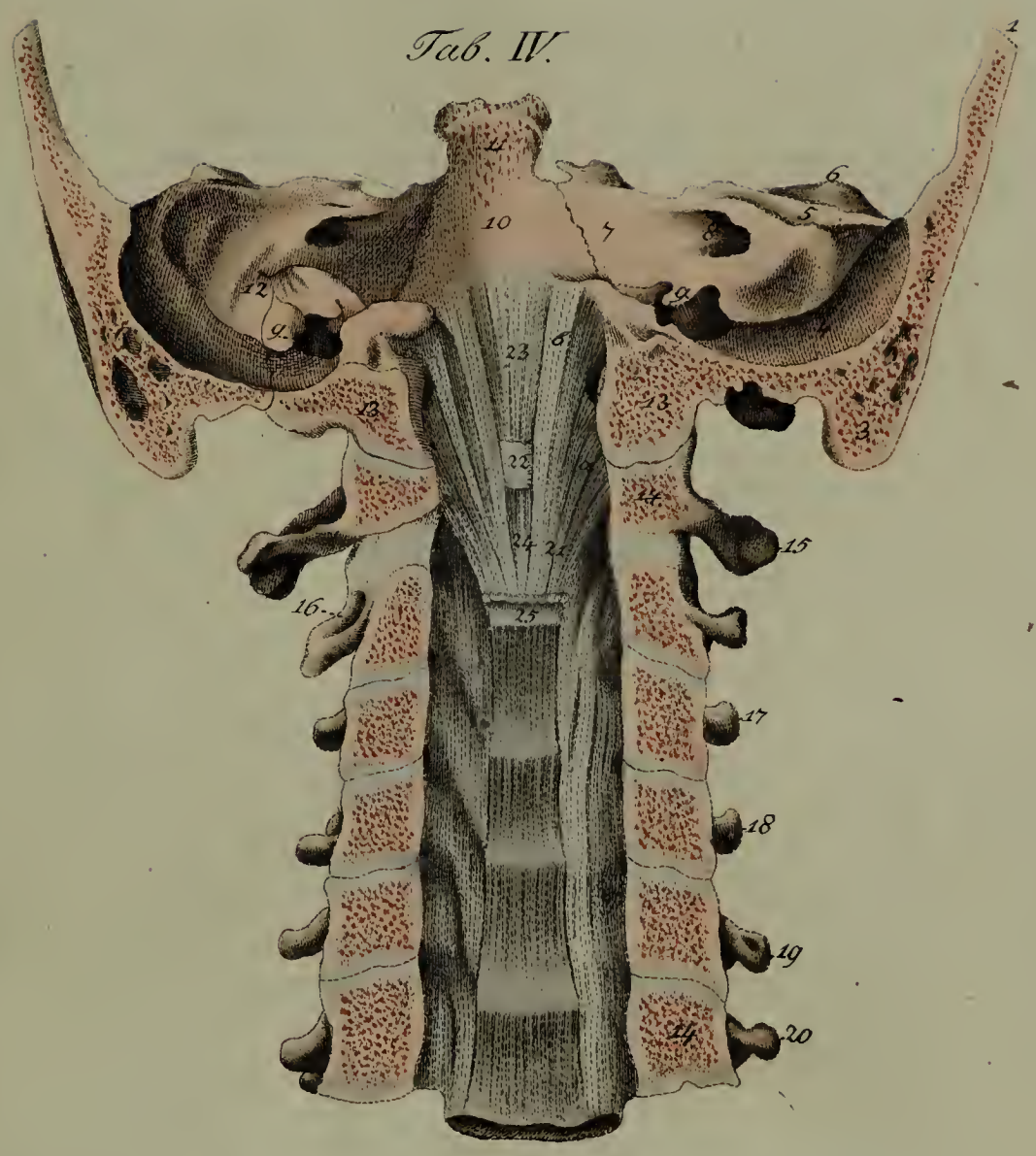

Eedem cranii et colli partes ac in tabula III dissectae.

Tab. V.

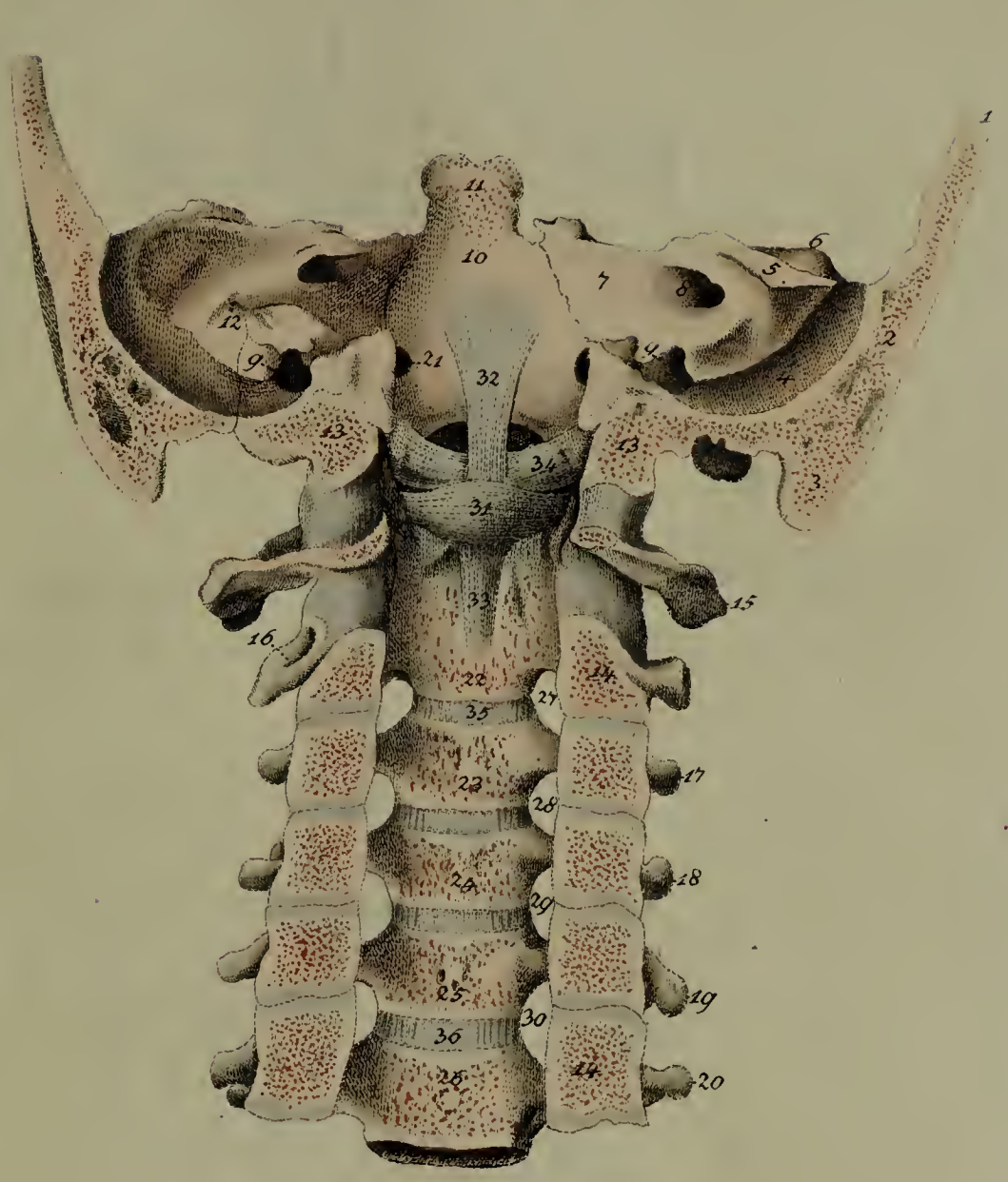

Eædem cranii et colli partes ut in tabula III dissectae.

Tab. VI.

Fig. 1.

Pars basilaris ossis occipitis cum duabus prioribus colli vertebris et ligamentis a posteriori parte ejectata.

Fig. 2.

Prima et secunda colli vertebra cum ligamento transversali atlantis hasce duas vertebras invicem cohibens.

Tab. VII.

Fig. 1.

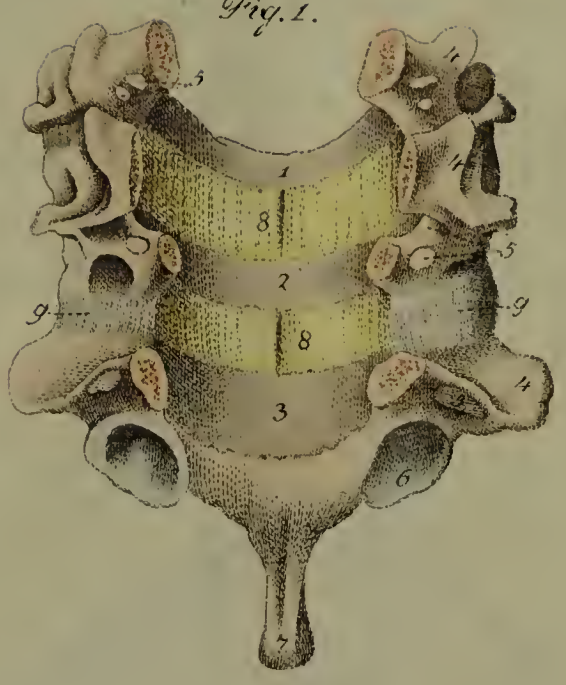

Ultimae tres vertebrae colli, quarum arcus anteriores resectae, ut ligamenta subflava conspici queant.

Fig. 2.

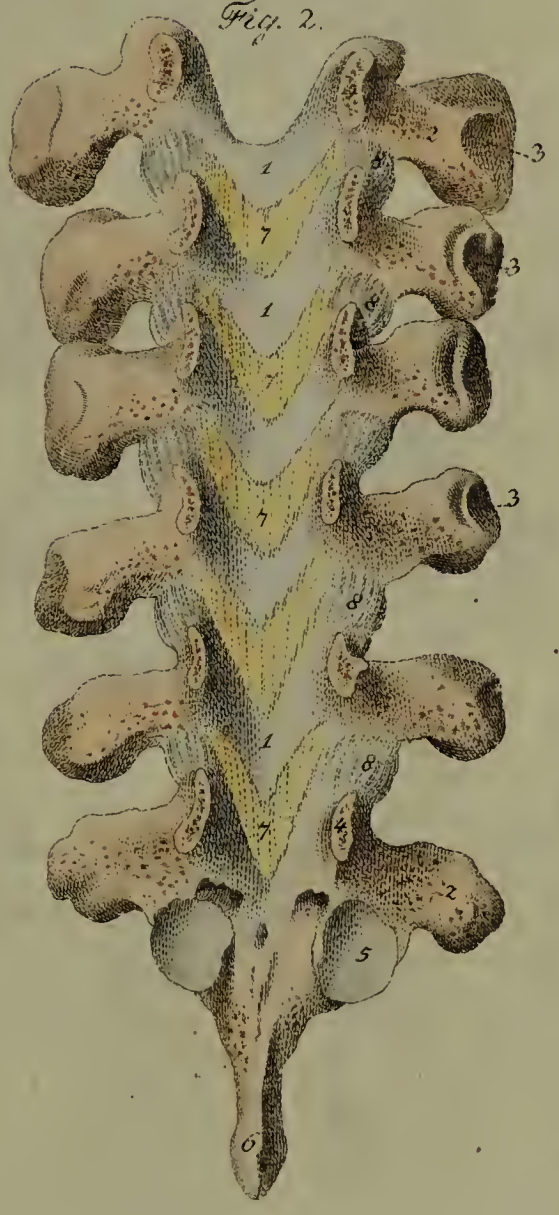

Primae sex dorsi vertebrae superiores, quarum corpora dissecta.

Tab. VIII.

Os occipitis una cum duabus superioribus colli vertebris et ligamentis ab anteriori parte conspicuum.

Tab. IX.

Facies posterior corporum ultimae vertebrae dorsi et omnium vertebrarum lumbarium una cum fascia longitudinali postica harum vertebrarum spectata.

Tab. X.

Arcus posterior duodecimae vertebrae Dorsi et omnium vertebrarum lumbarium ab anteriori parte conspicuus.

Tab. XI.

Quinque vertebræ lumborum cum fascia longitudinali anteriori columnæ vertebrarum.

Tab. XII.

Fig. 1.

Quinque vertebrae lumborum quibusdam cum ligamentis a latere delineatae.

Fig. 2.

Ultima vertebra lumborum cum cartilagine intervertebrali in situ obliquo delineata.

Tab. XIII.

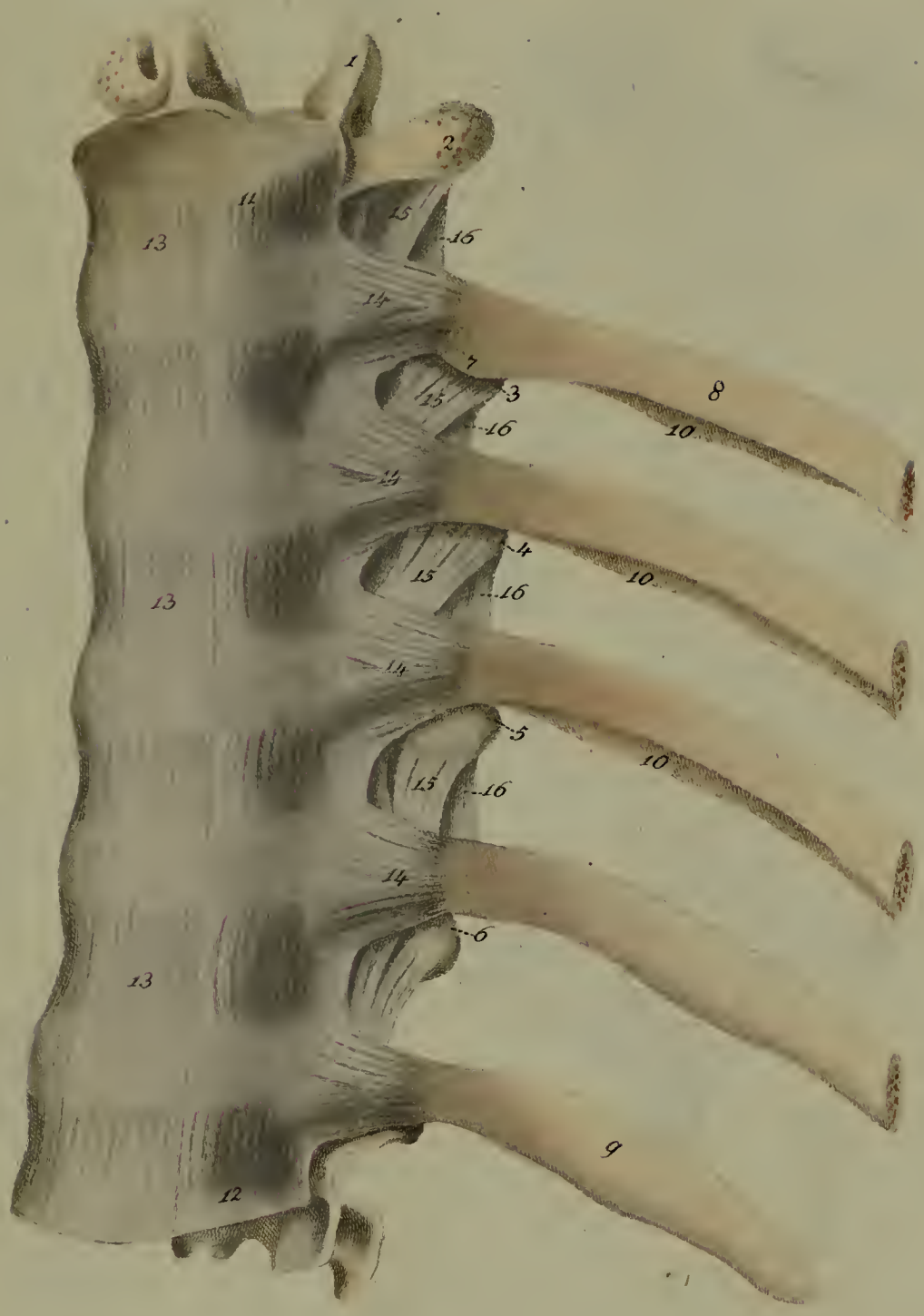

Ultimae sex vertebrae dorsi cum costis spuriis, iisque ligamentis.

Tab. XIV.

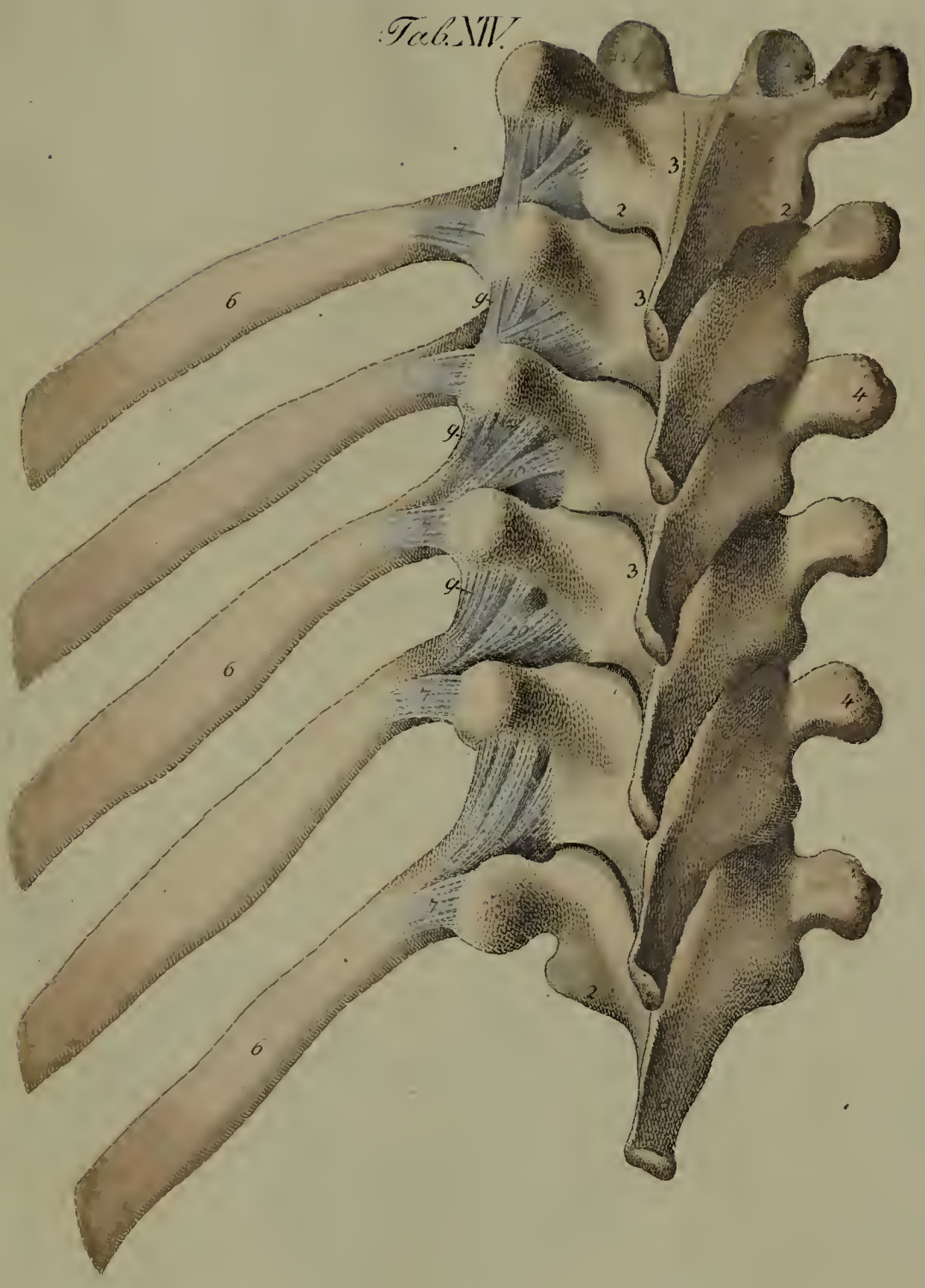

Connexio ligamentosa vertebrarum dorsi cum costis a parte posteriori.

Tab. XV.

Fig. 1.

Connexio ligamentosa inter manubrium sterni, extremitatis sternalis clauiculae, et primae costae ab anteriori parte.

Fig. 2.

Eadem connexio ligamentosa a parte posteriori ut in figura 1.

Tab. XVI.

Sternum una cum claviculis, et cartilagines costarum suis cum ligamentis a parte anteriori.

Tab. XVII.

Sternum cum claviculis, et cartilagines costarum cum suis ligamentis a parte posteriori.

Tab. XVIII.

Fig. 1.

Manubrium sterni cum parte sternali claviculae sinistrae et menisco de postica parte.

Fig. 2.

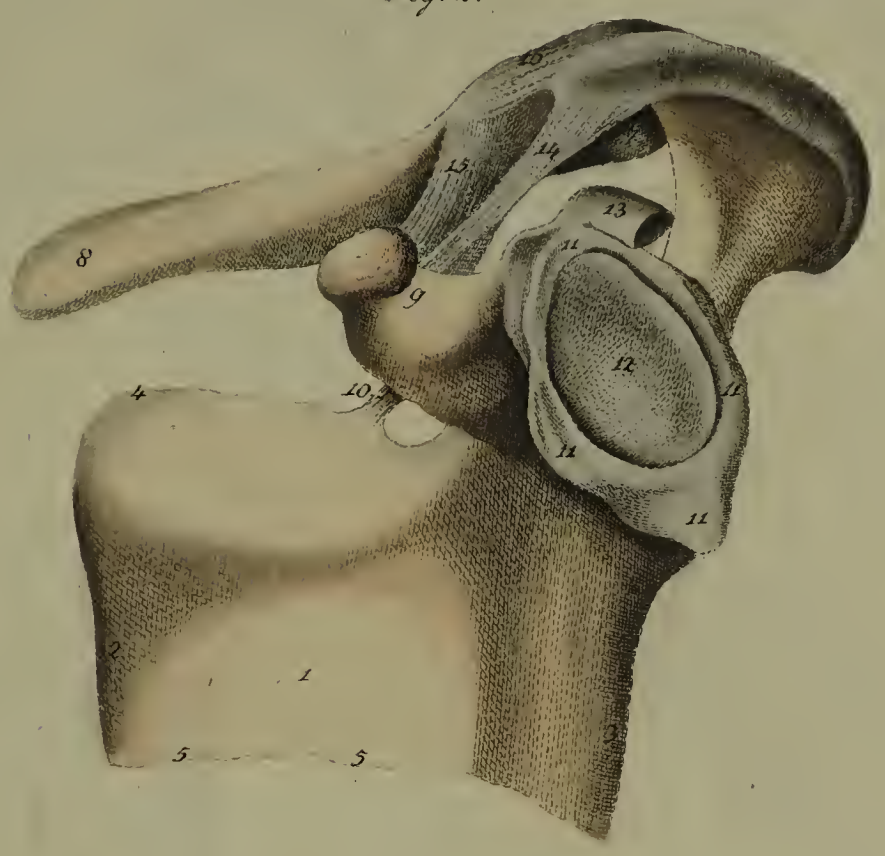

Scapula sinistra inversa, ut cavitas articularis quibusdam cum ligamentis conspici queat.

Fig. 3.

Pars sternalis claviculae dextrae.

Tab. XIX.

Scapula dextera, et humeris cum ligamento magno capsulari ab anteriori parte.

Tab. XX.

Connexio ligamentosa scapulae sinistrae cum parte acro=miali clavículae.

TAB. XXI.

Ligamenta exhibet, quae humerum cum cubito anterius colligant.

1. Pars humeri dissecta.
2. Condylus internus.
3. Condylus externus.
4. Condylus capitatus.
5. Membrana capsularis cubiti.
6. Ligamentum accessorium anticum.
7. Ligamentum annulare sive orbiculare radii.
8. Ligamentum laterale internum vel brachio-cubitale.
9. Cordae tendineae ad tuberculum radii affixae.
10. Tuberculum radii, qua tendo musculi bicipitis affigitur.

11. Protuberantia ulnaris pro adhaesione tendinis musculi brachiei interni.
12. Cubitus, seu focile majus.
13. Radius, vel focile minus.
14. Hiatus a membrana interossea relictus, et musculis repletus.
15. Pars cordae transversalis cubiti superior.
16. Membrana interossea antibrachii.
17. Plures hiatus pro transitu vasorum.

18. Cavitas glenoidea radii.
19. Processus styliformis radii.
20. Processus styliformis ulnae.

Tafel XXI.

Darstellung der Bänder, welche den Oberarm mit dem Vorderarm vorwärts verbinden.

1. Ein Theil des zerschnittenen Oberarmbeines.
2. Der innere Gelenkknorren.
3. Der äußere Gelenkknöchel.
4. Der runde Gelenkknorren.
5. Das Kapselband des Ellenbogengelenkes.
6. Das vordere Verstärkungsband.
7. Das Ringband der Speiche.

8. Das innere Seitenband des Ellenbogengelenkes.
9. Sehnenschnuren, die sich an den Höcker der Speiche anheften.
10. Der Höcker der Speiche, woran sich die Sehne des zweyköpfigen Armmuskels befestiget.
11. Die Erhöhung des Ellenbogenbeines zur Anlage der Sehne des inneren Armmuskels.
12. Das Ellenbogenbein.
13. Die Speiche oder Armspindel.
14. Ein durch Muskeln ausgefüllter Zwischenraum der Sehnenhaut.
15. Der obere Theil der Sehnenschnur der Vorderarmbeine.
16. Sehnenhaut zwischen den Vorderarmbeinen.
17. Mehrere Lücken für den Durchgang der Blutgefäße.
18. Seichte Gelenkfläche der Speiche.
19. Der Griffelfortsatz der Speiche.
20. Der Griffelfortsatz des Ellenbogenbeines.

TAB. XXII.

Ligamenta in postica superficie articulationis humeri cum cubito collocata.

1. Humerus dissectus.
2. Condylus externus.
3. Condylus internus.
4. Processus anconeus seu Olecranon.
5. Membrana capsularis cubiti.
6. Ligamentum laterale externum vel brachio-cubitale.
7. Pars ligamenti annularis radii.
8. Ligamentum accessorium posticum.
9. Membrana laxa quam continuatio ligamenti capsularis.
10. Cubitus.
11. Radius.
12. Hiatus a musculis repletus.

Tafel XXII.

Lage der Bänder an der hinteren Fläche des Oberarmgelenkes mit dem Vorderarm.

1. Das zerschnittene Oberarmbein.
2. Der äußere Gelenkknorren.
3. Der innere Gelenkknöchel.
4. Der ankerförmige Fortsatz.
5. Das Kapselband des Ellenbogengelenkes.
6. Das äußere Seitenband des Ellenbogengelenkes.
7. Ein Theil des Ringbandes der Speiche.
8. Das hintere Verstärkungsband.
9. Eine lockere Fortsetzung des Kapselbandes.

10. Das Ellenbogenbein.
11. Die Speiche.
12. Der durch Muskeln ausgefüllte Zwischenraum.

13. Corda transversalis cubiti.
14. Membrana interossea antibrachii.
15. Plures hiatus pro transitu vasorum.

TAB. XXIII.

Fig. 1.

Ostendit articulationem humeri sinistri cum ossibus antibrachii in parte postica apertam.

1. Extremum inferius ossis brachii.
2. Condylus internus ossis humeri.
3. Processus cubitalis seu trochlea humeri.
4. Condylus capitatus pro radio.
5. Fossa, quae ulnae olecranum in brachii extensione recipit, et adipe impleta apparet.
6. Extremitas superior ulnae.
7. Extremum superius radii.
8. Processus anconeus seu Olecranon.
9. Processus coronoideus.
10. Cavitatis sigmoideae facies interior.
11. Cavitatis sigmoideae facies exterior.
12. Linea transvertalis hasce superficies in quatuor dirimens faciecu-las.
13. Tuberculum ulnae pro insertione tendinis musculi brachiei interni.
14. Tuberculum radii pro adhaesione tendinis musculi bicipitis.
15. Corda tendinea obliqua inter radium et ulnam affixa.
16. Ligamentum annullare radii.
17. Lamina posterior ligamenti capsularis in tota circumferentia discissa.

Fig. 2.

Exhibet articulationem radii cum ulna inferiorem et cavitatem glenoideam radii primum et secundum os carpi excipiens.

1. Extremitas inferior radii.
2. Extremum inferius ulnae.
3. Processus styliformis ulnae.
4. Ligamentum capsulare inter radium et ulnam.
5. Ligamentum capsulare inter radium et carpum discissum.

13. Die querlaufende Sehnenschnur der Vorderarmbeine.
14. Die Sehnenhaut zwischen dem Vorderarmbeine.
15. Mehrere Lücken für den Durchgang der Blutgefäße.

Tafel XXIII.

1. Figur.

Zeigt das an der hinteren Seite geöffnete Gelenk des linken Oberarmbeines mit den Vorderarmbeinen.

1. Das untere Ende des Oberarmbeines.
2. Der innere Gelenkknorren des Oberarmbeines.
3. Der Gelenkfortsatz oder die Rolle des Oberarmbeines.
4. Der runde Gelenkfortsatz für die Speiche.
5. Die Vertiefung, welche bey der Ausstreckung des Vorderarms den Ankerfortsatz aufnimmt, und mit Fett angefüllet ist.
6. Das obere Ende der Ellenbogenröhre.
7. Das obere Ende der Speiche.
8. Der Ankerfortsatz oder Ellenbogenknorren.
9. Der Kronfortsatz oder Vorsprung.
10. Die innere Sförmige Gelenkfläche.
11. Die äußere Sförmige Gelenkfläche.
12. Die Querlinie, wodurch die ganze Sförmige Gelenkfläche in vier kleinere Facetten getheilt wird.
13. Der Höcker für den Ansatz des inneren Armmuskels.
14. Der Hügel für den Anhang der Sehne des zweyköpfigen Armmuskels.
15. Die schiefe Sehnenschnur zwischen dem Ellenbogenbeine und der Speiche.
16. Das Ringband der Speiche.
17. Das hintere, in seinem ganzen Umfange zerschnittene Blatt des Kapselbandes.

2. Figur.

Zeigt die untere Gelenksverbindung der Speiche mit der Ellenbogenröhre und die seichte Gelenkfläche zur Aufnahme des ersten und zweyten Handwurzelbeines.

1. Das untere Ende der Speiche.
2. Das untere Ende der Ellenbogenröhre.
3. Der Griffelfortsatz des Ellenbogenbeines.
4. Das Kapselband zwischen der Speiche und der Ellenbogenröhre.
5. Das zwischen der Speiche und der Handwurzel zerschnittene Kapselband.

6. Cavitas glenoidis radii per lineam transversam *a* in duas facies divisa.
7. Cartilago interarticularis triangularis.

TAB. XXIV.

Fig. 1.

Sistit membranam capsularem inter cubitum et carpum in dorso discissam, ut, reflexa prima serie ossium carpi, tam juncturae quam membranae facies interior conspiciatur.

---

1. Facies externa extremitatis inferioris radii.
2. Facies eadem extremi ulnae.
3. Membrana capsularis inter cubitum et radium integra.
4. Membrana capsularis inter cubitum et carpum dissecta.
5. Pars cavitatis glenoidis radii os naviculare excipiens.
6. Pars cavitatis glenoidis radii altera os semilunare excipiens.
7. Cartilago intermedia triangularis carpi.
8. Os naviculare.
9. Os semilunare.
10. Os triquetrum.
11. Ligamentum accessorium obliquum membranae capsularis inter cavitatem glenoideam radii et os naviculare et lunatum.
12. Ligamentum accessorium rectum membranae capsularis inter cartilaginem triangularem interarticularem et os lunatum et triquetrum.
13. Ligamentum mucosum inter cavitatem glenoideam radii et naviculare et lunatum.
14. Ligamentum mucosum alterum inter cavitatem glenoideam radii et os lunatum.
15. Membrana, qua os lunatum et naviculare invicem conjunguntur.

Fig. 2.

Ostendit, aperta articulatione, cartilaginem interarticularem triangularem.

---

1. Extremum inferius radii.
2. Extremitas inferior ulnae deorsum inclinata.

6. Die seichte Gelenkfläche der Speiche, die durch eine Querlinie a in zwey Facetten getheilt wird.
7. Der dreyeckige Zwischengelenkknorpel.

Tafel XXIV.

1. Figur.

Gibt die Darstellung des aufgeschnittenen Kapselbandes des Handgelenkes mit dem Vorderarm, damit durch die zurückgebogene erste Reihe der Handwurzelknochen sowohl die innere Fläche des Gelenkes, als auch des Kapselbandes ersichtlich wird.

---

1. Die äußere Fläche des untern Endes der Speiche.
2. Die nähmliche Fläche des untern Endes der Ellenbogenröhre.
3. Das noch ganze Kapselband zwischen der Speiche und Ellenbogenröhre.
4. Das zerschnittene Kapselband des Handgelenkes mit dem Vorderarm.
5. Der Theil der seichten Gelenkfläche der Speiche, welche das Kahnbein aufnimmt.
6. Die zweyte Gelenkfläche, welche das halbmondförmige Bein aufnimmt.
7. Der dreyeckige Zwischenknorpel der Handwurzel.
8. Das kahnförmige Bein.
9. Das halbmondförmige Bein.
10. Das dreyeckige Bein.
11. Das schiefe Hülfsband des Kapselbandes zwischen der Gelenkfläche der Speiche und dem kahn- und mondförmigen Beine.
12. Das gerade Verstärkungsband des Kapselbandes zwischen dem dreyeckigen und Mondbeine und dem dreyeckigen Zwischenknorpel.
13. Das Schleimband zwischen der Gelenkfläche der Speiche und des Kahn- und Mondbeines.
14. Ein anderes Schleimbändchen zwischen der Gelenkfläche der Speiche und des Mondbeines.
15. Ein Band, wodurch das Kahn- und Mondbein wechselseitig verbunden werden.

2. Figur.

Stellet durch das geöffnete Kapselband den dreyeckigen Zwischenknorpel dar.

---

1. Das untere Ende der Speiche.
2. Das untere nach abwärts gebogene Ende der Speiche.

3. Incisura semilunaris radii.
4. Condylus ulnae.
5. Membrana capsularis dissecta.
6. Cartilago interarticularis triangularis.
7. Ligamentum transversum juxta cartilaginem triangularem inter incisuram semilunarem radii et processum styliformem annexum.

TAB. XXV.

Ligamenta cubiti cum carpo, et vincula carpi cum metacarpo superficialia manus dexterae repraesentat.

1. Radii extremum inferius.
2. Ulnae extremitas inferior.
3. Os pisiforme.
4. Pars processus unciformis ossis hamati.
5. Pars ossis multanguli majoris.
6. Ossa metacarpi.
7. Ipsorum extremitates anteriores laminis cartilagineis obductae.
8. Ligamentum carpi palmare, quod articulum cubiti et carpi laxae amplectitur.
9. Ligamentum carpi proprium, quod ab osse orbiculari et a processu unciformi ossis hamati secedens pontis instar ossibus multangulo majori et naviculari inseritur.
10. Membrana articuli cubiti et carpi capsularis.
11. Ligamentum, quod processum radii styliformem cum osse naviculari alligat.
12. Membrana capsularis, quae articulum coercet ossis multanguli majoris cum basi ossis metacarpi primi pollicis.
13. Fibrae ligamentosae ab ulnae processu styloideo in os orbiculare descendentes.
14. Fibrae a margine ulnae inferiori in ligamentum carpi proprium productae.
15. Ligamentum rectum inter os pisiforme et metacarpi quintum.
16. Ligamenta palmaria quatuor ossium metacarpi.
17. Ligamentum inter os hamatum et basim metacarpi quinti.
18. Pars ligamenti carpi dorsalis.
19. Tendo musculi radialis interni.

3. Die mondförmige Gelenkfläche der Speiche.
4. Der Gelenkknopf der Ellenbogenröhre.
5. Das zerschnittene Kapselband.
6. Der dreyeckige Zwischengelenksknorpel.
7. Das zur Seite des dreyeckigen Knorpels zwischen der Speiche und dem Ellenbogenbeine befestigte Querband.

Tafel XXV.

Darstellung der oberflächigen Bänder der Vorderarmbeine mit der Handwurzel und einigen Bändern der Handwurzel mit den Mittelhandknochen von der rechten Hand.

1. Unteres Ende der Speiche.
2. Unteres Ende des Ellenbogenbeines.
3. Das runde Handwurzelbein.
4. Ein Theil des Hakenfortsatzes des Hakenbeines.
5. Ein Theil des großen vieleckigen Beines.
6. Die Mittelhandbeine.
7. Ihre überknorpelten vorderen Endtheile.
8. Das gemeinschaftliche Band, welches die Handwurzel mit den Vorderarmbeinen an der Hohlhandseite locker umfaßt.
9. Sehnenbrücke der Handwurzel mit ihren Befestigungen an das runde, hakenförmige, große, vieleckige und kahnförmige Handwurzelbein.
10. Kapselband des Handgelenkes mit dem Vorderarm.
11. Das Band, welches den Griffelfortsatz der Speiche mit dem Kahnbeine verbindet.
12. Das Kapselband, welches das erste Mittelhandbein mit dem großen vieleckigen Beine verbindet.
13. Fasern, welche von dem Griffelfortsatze des Ellenbogenbeines an das runde Bein herabsteigen.
14. Fasern, welche vom Rande der Ellenbogenröhre sich in die Sehnenbrücke der Handwurzel verlängern.
15. Das gerade Band zwischen dem runden Beine und dem fünften Mittelhandknochen.
16. Die innern Hohlhandbänder der vier Mittelhandknochen.
17. Das Band zwischen dem Hakenbeine und dem Grundstücke des fünften Mittelhandknochen.
18. Ein Theil des gemeinschaftlichen Handwurzelbandes der Rückenhandseite.
19. Die Sehne des innern Speichenmuskels.

TAB. XXVI.

Ostendit, ablata membrana mucosa, membranam articuli cubiti et carpi capsularem diversis cum ligamentis palmaribus in manu dextera superficialiter locatis, et ligamenta juncturarum digitorum inter se et ossa metacarpi.

---

1. Radius.
2. Duplex sulcus pro decursu tendinis musculi abductoris longi et extensoris minoris pollicis.
3. Ulna.
4. Os pisiforme.
5. Os triquetrum vinculis ligamentosis opertum.
6. Os lunatum membrana capsulari superstratum.
7. Os naviculare.
8. Os multangulum majus.
9. Superficies volaris vel angulus ossis capitati.
10. Superficies volaris ossis cuneiformis.
11. Processus hamatus ossis unciformis.
12—16. Quinque ossa metacarpi.
17. Prima phalanga pollicis.
18. Secunda phalanga pollicis.
19—22. Prima phalanga digiti indicis, medii, annularis, et auricularis.
23—26. Secunda phalanga digitorum commemoratorum.
27—30. Tertia phalanga digitorum.

31. Membrana articuli cubiti et carpi capsularis.
32. Fibrae ligamentosae subcrassae a processu styloideo radii ad os naviculare procedentes.
33. Lacertus proprius, qui a processu styliformi ossis radii ad collum ossis capitati decurrit.
34. Fibrae, quae a margine cavitatis glenoideae radii pergunt ad os lunatum et orbiculare.
35. Vincula, ab ulnae processu styloideo ad os subrotundum producta.

36. Ligamentum, ab osse pisiformi ad os capitatum decurrens.
37. Vinculum transversum, ab osse hamato in os capitatum insertum.
38. Ligamentum, os rotundum cum osse hamato connectens.

Tafel XXVI.

Zeigt, nach abgenommener Schleimhant, das Kapselband des Handwurzelgelenkes mit dem Vorderarm in der rechten Hand, und nebst verschiedenen andern oberflächigen Hohlhandbändern, auch die Bänder der Fingergelenke unter sich, und mit den Mittelhandknochen.

---

1. Die Speiche.
2. Eine doppelte Rinne für den Durchgang der Sehne des langen Abziehmuskels, und des kleinen Streckmuskels des Daumens.
3. Das Ellenbogenbein.
4. Das runde oder Erbsenbein.
5. Das mit Faserbündeln bedeckte dreyeckige Bein.
6. Das mit dem Kapselband überzogene Mondförmige Bein.
7. Das kahnförmige Bein.
8. Das große vieleckige Bein.
9. Der Winkel des Kopfbeines.
10. Die Hohlhandfläche des Hakenbeines.
11. Der Hakenfortsatz des Hakenbeines.
12—16. Die fünf Mittelhandknochen.
17. Das erste Glied des Daumens.
18. Das zweyte Glied des Daumens.
19—22. Das erste Glied des Zeige- Mittel- Ring- und Ohrfingers.
23—26. Das zweyte Glied der erwähnten Finger.
27—30. Das dritte Glied der nähmlichen Finger.
31. Das Kapselband des Handwurzelgelenkes mit dem Vorderarm.
32. Etwas starke Fasern, welche vom Griffelfortsatz der Speiche zum Kahnbein gehen.
33. Eigenes Faserbündel, welches vom Griffelfortsatz der Speiche bis zum Halse des Kopfbeines läuft.
34. Fasern, die vom Rande der Gelenkfläche der Speiche zu dem mondförmigen und runden Beine hingehen.
35. Bänder, welche sich vom Griffelfortsatze des Ellenbogenbeines bis zum runden Beine verlängern.
36. Band, welches vom runden Beine zu dem Kopfbein läuft.
37. Querband, welches sich vom Hakenbein an das Kopfbein befestiget.
38. Band, welches das runde Bein mit dem Hakenbein verbindet.

39. Ligamentum rectum inter os pisiforme et metacarpi quintum.
40. Membrana Capsularis ossis metacarpi quinti.
41. Ligamentum obliquum inter os hamatum et basin metacarpi quinti.
42. Vinculum transversum inter os orbiculare et basin metacarpi tertii et quarti.
43. Ligamentum volare inter basin ossis metacarpi auricularis et medii.
44. Ligamentum palmare inter basin metacarpi auricularis et annularis.
45. Ligamentum palmare inter basin ossis metacarpi tertii et quarti.
46. Ligamentum palmare inter basin ossis metacarpi secundi et tertii.
47. Ligamentum sublime minus ossis metacarpi tertii.
48. Ligamentum sublime majus ossis metacarpi tertii, in os multangulum majus insertum.
49. Vinculum sublime ossis metacarpi indicis.
50. Ligamentum triangulare inter os multangulum majus et capitatum.
51. Lacerti, de osse naviculari et multangulo majori ad os capitatum procedentes.
52. Tendo musculi radialis interni.
53. Ligamentum accessorium volare membranae capsularis ossis metacarpi pollicis.
54. Ligamentum accessorium laterale internum ejusdem membranae capsularis.
55. Ligamentum capsulare primi ossis metacarpi cum prima phalanga pollicis, et haec cum secunda.
56. Ligamentum radiale laterale hujus articulationis.
57. Vincula obliqua postica ossibus sesamoideis adnexa.
58. Vincula obliqua antica ossium sesamoideorum.
59. Ligamentum transversum ossa sesamoidea connectens.
60. Osicula sesamoidea.
61—63. Ligamenta, quae capitula ossium metacarpi invicem nectunt.
64—66. Ligamenta capsularia discissa, ut articuli appareant.

39. Das gerade Band zwischen dem Erbsenbein und fünften Mittelhandknochen.
40. Das Kapselband des fünften Mittelhandknochens.
41. Das schiefe Band zwischen dem Hakenbein und dem Grundstück des fünften Mittelhandknochens.
42. Das Querband zwischen dem runden Bein und dem Grundstück des dritten und vierten Mittelhandknochens.
43. Das Volar- oder Hohlhandband zwischen dem Grundstück des dritten und fünften Mittelhandknochens.
44. Das Hohlhandband zwischen dem Grundstück des vierten und fünften Mittelhandknochens.
45. Das Hohlhandband zwischen dem Grundstück des dritten und vierten Mittelhandknochens.
46. Das Volarband zwischen dem Grundstück des zweyten und dritten Mittelhandknochens.
47. Das kleine oberflächige Band des dritten Mittelhandknochens.
48. Das große oberflächige Band, welches sich vom dritten Mittelhandknochen in das große vieleckige Bein einpflanzt.
49. Das oberflächige Band des zweyten Mittelhandknochens.
50. Das dreyeckige Band zwischen dem großen vielwinklichten und dem Kopfbein.
51. Faserbündeln, welche vom Kahn- und großen vielwinklichten Bein zum Kopfbein gehen.
52. Die Sehne des innern Speichenmuskels.
53. Das verstärkende Palmar-Band der Kapselhaut des ersten Mittelhandknochens.
54. Das verstärkende innere Seitenband eben derselben Kapselhaut.
55. Das Kapselband des ersten Mittelhandknochens mit dem ersten Daumenglied, und dieses mit dem zweyten.
56. Das Radial-Seitenband dieses Gelenkes.
57. Die hintern schiefen an die Sehnenknochen befestigten Bändchen.
58. Die vordern schiefen Bändchen der Sehnenknöchelchen.
59. Das verbündende Querband der Sehnenknöchelchen.
60. Die Sehnenknöchelchen.
61—63. Die Bänder, welche die Köpfchen der Mittelhandknochen unter einander verbinden.
64—66. Die geöffneten Kapselbänder zur Ansicht der Gelenkflächen.

67—69. Ligamenta capsularia ossium metacarpi cum primis digitorum phalangibus.

70—72. Ligamenta lateralia interna seu radialia articulationum ossium metacarpi cum primis phalangibus digitorum.

73—76. Ligamenta lateralia externa seu ulnaria earundem junctnrarum.

77—82. Ligamenta capsularia phalangum digitorum secundi et tertii ordinis.

83—88. Ligamenta lateralia interna articulationum phalangum secundi et tertii ordinis.

89—94. Ligamenta lateralia externa earundem junctnrarum digitorum.

TAB. XXVII.

Ligamenta palmaria ossium carpi et metacarpi, quae ablata membrana capsulari in conspectum prodeunt.

---

1. Radius.
2. Ulna.
3. Capitulum ulnae.
4. Os naviculare.
5. Os lunare.
6. Os triquetrum.
7. Os pisiforme parumper extrorsum deductum.
8. Processus hamatus ossis unciformis.
9. Angulus, vel superficies volaris ossis capitati.
10. Os multangulum majus.

11—15. Ossa metacarpi.

16—20. Capitula ossium metacarpi cartilaginibus incrustata.

21. Membrana capsularis resecta.
22. Ligamentum, quod processum styliformem radii cum osse nectit naviculari.
23. Ligamentum accessorium obliquum, quod a radice processus styloidei radii ad os lunare decurrit.
24. Ligamentum accessorium rectum, quod a cartilagine triangulari ad lacertum inter os lunatum et triquetrum procedit.
25. Lacertus inter os triquetrum et lunatum.
26. Vinculum transversum inter os triquetrum et capitatum.

67—69. Die Kapselbänder der Mittelhandknochen mit den ersten Fingergliedern.

70—72. Die innern Seitenbänder der Gelenke der Mittelhandknochen mit den ersten Fingergliedern.

73—76. Die äußern Seitenbänder der nähmlichen Gelenke.

77—82. Die Kapselbänder der Fingerglieder der zweyten und dritten Reihe.

83—88. Die innern Seitenbänder der Gelenke der Fingerglieder der zweyten und dritten Reihe.

89—94. Die äußern Seitenbänder der nähmlichen Fingergelenke.

Tafel XXVII.

Die Hohlhandbänder der Handwurzel und Mittelhandknochen, welche nach abgenommenem Kapselbande zum Vorschein kommen.

---

1. Die Speiche.
2. Das Ellenbogenbein.
3. Das Köpfchen desselben.
4. Das Kahnbein.
5. Das Mondbein.
6. Das dreyeckige Bein.
7. Das Erbsenbein etwas nach außen abgezogen.
8. Der Haken des Hakenbeines.
9. Der Hohlhandwinkel des Kopfbeines.
10. Das große vieleckige Bein.

11—15. Die Mittelhandknochen.

16—20. Die überknorpelten Köpfchen der Mittelhandknochen.

21. Das zerschnittene Kapselband.
22. Das Band, welches den Griffelfortsatz der Speiche mit dem Kahnbein verbindet.
23. Das schiefe Hülfsband, welches von der Wurzel des Griffelfortsatzes der Speiche zu dem Mondbein läuft.
24. Das gerade Hülfsband, welches vom dreyeckigen Knorpel zum Faserbündel zwischen dem Mondbein und dreyeckigen Bein fortläuft.
25. Das Faserbündel zwischen dem dreyeckigen und Mondbeine.
26. Das Querband zwischen den dreyeckigen und Kopfbein.

27. Pars membranae capsularis carpi una cum ulna extrorsum reflexa.
28. Ligamentum rectum inter os orbiculare et basin ossis metacarpi quinti.
29. Ligamentum transversum inter os subrotundum et basin ossis metacarpi tertii et quarti.
30. Ligamentum capsulare proprium inter os hamatum, orbiculare, et metacarpi quintum.
31. Ligamentum transversum inter os hamatum et metacarpi tertium.
32. Vinculum transversum inter os hamatum et capitatum.
33. Varia Vincula inter binos ordines ossium carpi locata.
34. Ligamentum obliquum inter os capitatum et naviculare.
35. Fibrae, ab osse naviculari et multangulo majori ad os capitatum procedentes.
36. Vinculum inter os naviculare et multangulum majus.
37. Membrana capsularis ossis metacarpi primi cum multangulo majori.
38. Ligamentum profundum inter os multangulum minus et metacarpi indicis.
39. Vinculum laterale profundum, a basi secundi ossis metacarpi ad os multangulum majus decurrens.
40. Lacertus profundus inter basin ossis metacarpi tertii et multanguli majoris.
41. Fibrae, basin ossis metacarpi tertii cum basi secundi et osse capitato nectentes.
42. Ligamentum palmare inter secundum et tertium os metacarpi.
43. Ligamentum palmare inter tertium et quartum os metacarpi.
44. Ligamentum palmare inter quartum et quintum os metacarpi.

TAB. XXVIII.

Ligamenta, quae in dorso manus dexterae sub ligamento communi carpi dorsali et sub tendinibus musculorum occurrunt.

---

1. Extremitas radii inferior.
2. Extremum ulnae inferius.

27. Ein Theil des Kapselbandes vom Handwurzelgelenk mit dem Ellenbogenbein nach außen umgeschlagen.
28. Das gerade Band zwischen dem runden Bein und dem fünften Mittelhandknochen.
29. Das Querband zwischen dem runden Bein, und dem Grundstück des dritten und vierten Mittelhandknochens.
30. Das eigene Kapselband zwischen dem Haken- und runden Bein, und dem fünften Mittelhandknochen.
31. Das Querband zwischen dem Hakenbein und dritten Mittelhandknochen.
32. Das Querband zwischen dem Haken- und Kopfbein.
33. Verschiedene Bänder, welche sich zwischen den zwey Reihen der Handwurzelbeine befinden.
34. Das schräge Band zwischen dem Kahn- und Kopfbein.
35. Fasern, welche vom Kahn- und vieleckigen Bein zum Kopfbein hinlaufen.
36. Das Band zwischen dem Kahn- und großen vieleckigen Bein.
37. Die Kapselhaut des ersten Mittelhandknochens mit dem großen vieleckigen Bein.
38. Das tiefe Band zwischen dem kleinen vieleckigen Bein, und dem zweyten Mittelhandknochen des Zeigefingers.
39. Das tiefe Seitenbändchen, welches vom Grundstück des zweyten Mittelhandknochens zu dem großen vieleckigen Bein läuft.
40. Ein tiefes Faserbündel zwischen dem Grundstück des dritten Mittelhandknochens und dem großen vieleckigen Bein.
41. Fasern, welche das Grundstück des dritten Mittelhandknochens mit dem zweyten und dem Kopfbein verbinden.
42. Das Hohlhandband zwischen dem zweyten und dritten Mittelhandknochen.
43. Das Volar-Band zwischen dem dritten und vierten Mittelhandknochen.
44. Das Palmar-Band zwischen dem vierten und fünften Mittelhandknochen.

Tafel XXVIII.

Die Bänder, welche am Rücken der rechten Hand unter der gemeinschaftlichen Handwurzelbinde und den Muskelsehnen zum Vorschein kommen.

---

1. Das untere Ende der Speiche.
2. Das untere Ende des Ellenbogenbeines.

3. Os multangulum minus.
4. Os capitatum.
5. Os hamatum.
6—10. Quinque ossa metacarpi.
11—12. Prima et secunda phalanx pollicis.
13—16. Primae quatuor phalanges digitorum.
17—20. Quatuor ossa secundi ordinis digitorum.
21—24. Quatuor ossa extrema eorundem digitorum.
25. Membrana capsularis, quae extremum radii cum ulna connectit.
26. Ligamentum rhomboides a Weitbrechto appellatum, seu fibrae validiores, quae a margine cavitatis radii ad os triquetrum obliqua directione feruntur.
27. Lacertus proprius, a processu styliformi radii ad os hamatum oblique procedens.
28. Fibrae ligamentosae, quae a radio ad os naviculare et lunatum vergunt.
29. Ligamentum a processu styliformi radii in os multangulum majus insertum.
30. Membrana ligamentosa, quae carpi ossa in dorso manus colligat.
31. Ligamentum dorsale inter os multangulum majus et minus.
32. Ligamentum dorsale inter os multangulum minus et capitatum.
33. Ligamentum dorsale inter os capitatum et hamatum.
34. Fibrae ab osse triquetro ad os hamatum productae.
35. Ligamentum capsulare ossis subrotundi.
36. Ligamentum rectum externum inter os pisiforme et metacarpi quintum.
37. Membrana capsularis ossis metacarpi quinti.
38. Ligamentum accessorium dorsale membranae capsularis ossis metacarpi pollicis.
39. Ligamentum accessorium laterale externum ejusdem membranae capsularis.
40. Vinculum inter multangulum majus et basin ossis metacarpi secundi.
41. Vinculum inter os multangulum minus et metacarpi secundum.
42. Ligamentum inter multangulum minus et os metacarpi tertium.

3. Das kleine vieleckige Bein.
4. Das Kopfbein.
5. Das Hakenbein.
6—10. Die fünf Mittelhandknochen.
11—12. Das erste und zweyte Fingerglied des Daumens.
13—16. Die ersten vier Fingerglieder.
17—20. Die vier mittern Fingerglieder.
21—24. Die vier äußersten Nagelglieder der nähmlichen Finger.
25. Die Kapselhaut, welche das untere Ende der Speiche mit dem Ellenbogenbein verbindet.
26. Das rautenförmige Band vom Weitbrecht, dessen stärkere Fasern von dem Rande der Gelenkfläche der Speiche zu dem dreyeckigen Bein in schiefer Richtung gehen.
27. Ein eigenes Faserbündel, welches vom Griffelfortsatz der Speiche schief nach dem Hakenbein läuft.
28. Fasern, welche von der Speiche zu dem Kahn- und Mondbein sich erstrecken.
29. Ein Band, welches sich vom Griffelfortsatz der Speiche an das große vieleckige Bein ansetzt.
30. Die Kapselhaut, welche die Handwurzelknochen auf der Rückenseite verbindet.
31. Das Rückenband zwischen dem großen und kleinen vieleckigen Bein.
32. Das Rückenband zwischen dem kleinen vieleckigen und dem Kopfbein.
33. Das Rückenband zwischen dem Kopfbein und Hakenbein.
34. Fasern, welche vom dreyeckigen zu dem Hakenbein sich verlängern.
35. Das Kapselband des runden Beines.
36. Das äußere gerade Band zwischen dem Erbsenbein und dem fünften Mittelhandknochen.
37. Die Kapselhaut des fünften Mittelhandknochens.
38. Das verstärkende Rückenband der Kapselhaut des ersten Mittelhandknochens.
39. Das verstärkende äußere Seitenband eben derselben Kapselhaut.
40. Das Band zwischen dem großen vieleckigen Bein und dem Grundstück des zweyten Mittelhandknochens.
41. Das Band zwischen dem kleinen vielwinklichen und dem zweyten Mittelhandknochen.
42. Das Band zwischen dem kleinen vieleckigen und dem dritten Mittelhandknochen.

43. Ligamentum inter os capitatum et metacarpi tertium.
44. Ligamentum inter os capitatum et metacarpi quartum.
45. Ligamentum inter os hamatum et metacarpi quartum.
46. Ligamentum dorsale inter basin ossis metacarpi secundi et tertii.
47. Ligamentum dorsale baseos ossis metacarpi tertii et quarti.
48. Ligamentum dorsale baseos ossis metacarpi quarti et quinti.
49—52. Ligamenta quatuor lateralia baseos quinque ossium metacarpi.
53—55. Membrana capsularis articuli ossis metacarpi cum prima phalange uniuscujusque digiti.
56. Membrana capsularis digiti annularis dissecta et reflexa.
57. Membrana capsularis articuli ossis metacarpi primi cum prima phalange pollicis.
58—59. Ligamenta lateralia, quae primum os metacarpi cum prima phalange pollicis connectunt.
60—65. Ligamenta lateralia, quae ossa metacarpi cum prima ordine uniuscujusque digiti conjungunt.
66. Membrana capsularis articuli primae et secundae phalangis pollicis.
67—68. Ligamenta lateralia ejusdem articulationis.
69—74. Ligamenta capsularia, quae primam cum secunda, et secundam cum tertia ordine digitorum amplectuntur.
75—86. Ligamenta lateralia earundem articulationum digitorum.
87—88. Membrana capsularis secundi et tertii articuli digiti annularis discissa.

TAB. XXIX.

Fig. 1.

Ostendit digitum indicis dexterum a latere cum osse metacarpi suo et ligamentis.

---

1. Os metacarpi secundum.
2—4. Prima secunda et tertia phalanx hujus digiti.
5. Membrana capsularis articuli primi, videlicet ossis metacarpi secundi cum osse primo digiti ipsius.

43. Das Band zwischen dem Kopfbein und dem dritten Mittelhandknochen.
44. Das Band zwischen dem Kopfbein und dem vierten Mittelhandknochen.
45. Das Band zwischen dem Hakenbein und dem vierten Mittelhandknochen.
45. Das Rückenband zwischen dem Grundstück des zweyten und dritten Mittelhandknochens.
47. Das Rückenband zwischen dem Grundstück des dritten und vierten Mittelhandknochens.
48. Das Rückenband zwischen dem Grundstück des vierten und fünften Mittelhandknochens.
49—52. Die vier Seitenbänder zwischen den Grundstücken der fünf Mittelhandknochen.
53—55. Die Kapselhaut des Gelenks des Mittelhandknochens mit dem ersten Fingerglied eines jeden Fingers.
56. Die getrennte und umgestülpte Kapselhaut des Goldfingers.
57. Die Kapselhaut zwischen dem Gelenke des ersten Mittelhandknochens mit dem ersten Gliede des Daumens.
58—59. Die Seitenbänder, welche das erste Mittelhandbein mit dem ersten Gliede des Daumens verbinden.
60—65. Die Seitenbänder, welche die Mittelhandknochen mit dem ersten Gliede eines jeden Fingers vereinigen.
66. Die Kapselhaut des Gelenkes der beyden Daumenglieder.
67—68. Die Seitenbänder des nähmlichen Gelenkes.
69—74. Die Kapselbänder, welche die erste mit der zweyten, und die zweyte mit der dritten Reihe der Fingerglieder umfassen.
75—86. Die Seitenbänder der nähmlichen Fingergelenke.
87—88. Die gespaltene Kapselhaut des zweyten und dritten Gelenkes des Goldfingers.

Tafel XXIX.

1. Figur.

Stellt den rechten Zeigfinger mit seinem Mittelhandbein, und den Bändern von der Seite dar.

---

1. Der zweyte Mittelhandknochen.
2—4. Das erste, zweyte und dritte Fingerglied.
5. Die Kapselhaut des ersten Fingergelenkes, nähmlich des zweyten Mittelhandknochens mit dem ersten Gliede dieses Fingers.

6. Similis membrana in articulo secundo.
7. Similis membrana in articulo tertio.
8. Ligamenta lateralia harum articulationum.

Fig. 2.

Os metacarpi tertium praeter os capitatum et hamatum cum nonnullis ligamentis a parte dorsali conspicuum.

1. Os metacarpi tertium.
2. Basis hujus ossis.
3. Capitulum cartilagine incrustatum.
4. Os capitatum.
5. Os hamatum.
6. Ligamentum rectum perpendiculare ossis metacarpi tertii.
7. Vinculum laterale transversum inter os capitatum et hamatum.

Fig. 3.

Membrana capsularis inter cubitum et carpum in dorso manus dexterae discissa, ut remotis ossibus carpi tam superficies articulares, quam interposita ligamentula laxa et mucosa conspiciantur.

1. Radius.
2. Ulna.
3. Os naviculare.
4. Os lunare.
5. Os triquetrum.
6. Os multangulum majus.
7. Os multangulum minus.
8. Os capitatum.
9. Os hamatum.
10. Membrana capsularis discissa.
11. Membrana mucosa inter os naviculare, lunare, et capitatum.
12. Similia ligamentula inter os lunare, hamatum et capitatum.
13. Alia membranula mucosa inter os naviculare et multangulis.

TAB. XXX.

Ligamenta, quibus pelvis ossa tam inter se, quam cum vertebris lumborum femoreque conjunguntur, et ab anteriori parte in situ parum obliquo spectata.

1. Cartilago intervertebralis quartae et quintae vertebrae lumborum.

6. Eine ähnliche Kapselhaut am zweyten Fingergelenke.
7. Eine gleiche Membran am dritten Fingergelenke.
8. Die Seitenbänder dieser Gelenke.

2. Figur.

Das dritte Mittelhandbein nebst dem Kopf- und Hakenbein mit einigen Bändern von der Rückenseite anschaulich.

1. Das dritte Mittelhandbein.
2. Das Grundstück dieses Beines.
3. Das überknorpelte Köpfchen.
4. Das Kopfbein.
5. Das Hakenbein.
6. Das gerade senkrechte Band des dritten Mittelhandbeins.
7. Das Quer-Seitenband zwischen dem Kopf- und Hakenbein.

3. Figur.

Die am Rücken der rechten Hand geöffnete Kapselhaut, damit durch eine geringe Entfernung der Handwurzelknochen sowohl ihre Gelenkflächen, als auch die zwischenliegenden schleimichten Bändchen ersichtlich werden.

1. Die Speiche.
2. Das Ellenbogenbein.
3. Das Kahnbein.
4. Das Mondbein.
5. Das dreyeckige Bein.
6. Das große vieleckige Bein.
7. Das kleine vieleckige Bein.
8. Das Kopfbein.
9. Das Hakenbein.
10. Die zerschnittene Kapselhaut.
11. Ein schleimiges Häutchen zwischen dem Kahn- Mond- und Kopfbein.
12. Aehnliche Bändchen zwischen dem Mond- Kopf- und Hakenbein.
13. Ein anderes Schleimbändchen zwischen den vieleckigen und dem Kahnbein.

Tafel XXX.

Die Bänder, durch welche die Beckenknochen sowohl unter sich, als auch mit den Lendenwirbeln und Schenkelknochen vereinigt, und von vorne in einer etwas schiefen Lage dargestellt sind.

1. Der Zwischenknorpel des vierten und fünften Lendenwirbels.

2. Processus obliquus superior quintae vertebrae lumborum.
3. Corpus quintae vertebrae lumborum.
4. Cartilago intervertebralis quintae vertebrae lumborum et primae spuriae ossis sacri.
a. a. a. Fibrae ligamentosae decussantes.
5—9. Quinque corpora vertebrarum spuria ossis sacri.
10. Os coccygis.
11. Foramen laterale quintae vertebrae lumborum.
12—16. Quinque foramina sacralia antica.
17. Facies interna ossis ilium.
18. Crista ossis ilium.
19. Spina anterior et superior ossis ilium.
20. Spina anterior et inferior ossis ilium.
21. Incisura anterior ossis ilium.
22. Ramus horizontalis ossis pubis.
23. Ramus ossis pubis descendens.
24. Ramus ascendens ossis ischii.
25. Tuberositas ossis coxendicis.
26. Ramus ejusdem descendens.
27. Facies interna ossis ischii.
28. Spina ischiadica.
29. Acetabulum.
30. Caput ossis femoris.
31. Collum ejus.
32. Trochanter major.
33. Trochanter minor.
34. Pars membranae accessoriae.
35. Ligamentum iliolumbale anticum et superius.
36. Ligamentum iliolumbale inferius et anticum.
37. Lacertus ligamentosus, qui secundum lineam arcuatam pelveos decurrit, et fibris suis in ramum horizontalem ossis pubis inseritur.
38. Varia ligamenta, quae ossis sacri foramina antica circumdant.
39. Membrana obturatoria foraminis ovalis.
40. Foramen vel hiatus hujus membranae pro transitu nervi et arteriae obturatoriae.
41. Varia vincula ligamentosa, quibus synchondrosis pubis coercetur.
42. Synchondrosis ossium pubis.
43. Ligamentum arcuatum.
44. Margo, labrum, vel cilium cartilagineum cavitatis cotiloideae.

2. Der obere schiefe Fortsatz des fünften Lendenwirbels.
3. Der Körper des fünften Lendenwirbels.
4. Der Zwischenknorpel des fünften Lendenwirbels und des ersten falschen Kreutzbeinwirbels.
a. a. a. Kreutzende Faserbündeln.
5—9. Die fünf falschen Wirbelkörper des Kreutzbeines.
10. Das Steinsbein.
11. Das Seitenloch des fünften Lendenwirbels.
12—16. Die fünf vordern Kreutzbeinlöcher.
17. Die innere Fläche des Darmbeines.
18. Der Kamm des Darmbeines.
19. Der vordere obere Höcker des Darmbeines.
20. Der vordere untere Höcker des Darmbeines.
21. Der vordere Ausschnitt des Darmbeines.
22. Der horizontale Ast des Schoosbeines.
23. Der absteigende Ast des Schoosbeines.
24. Der aufsteigende Ast des Sitzbeines.
25. Der rauhe Knorren des Sitzbeines.
26. Der absteigende Ast des Sitzbeines.
27. Die innere Fläche des Sitzbeines.
28. Der Stachel dieses Knochens.
29. Die Pfanne.
30. Der Kopf des Schenkelbeines.
31. Der Hals desselben.
32. Der große Rollhügel.
33. Der kleine Rollhügel.
34. Ein Theil der hinzukommenden Haut.
35. Das vordere und obere Lendendarmbeinband.
36. Das untere und vordere Lendendarmbeinband.
37. Ein starkes Faserbündel, welches längst der bogenförmigen Linie des Beckens läuft, und mit seinen Fasern an dem Horizontalast des Schoosbeines befestiget ist.
38. Verschiedene Bänder, welche die vordern Kreutzbeinlöcher umgeben.
39. Die Verschließungshaut des eyförmigen Loches.
40. Ein Loch oder Lücke in dieser Haut für den Durchgang der Gefäße und Nerven.
41. Verschiedene Bänder, mittelst welchen die Knorpelvereinigung der Schoosbeine zusammengehalten oder verstärkt wird.
42. Die Knorpelvereinigung der Schoosbeine.
43. Das bogenförmige Band.
44. Der knorplichte Rand der tiefen Gelenkhöhle.

Tab. XXI.

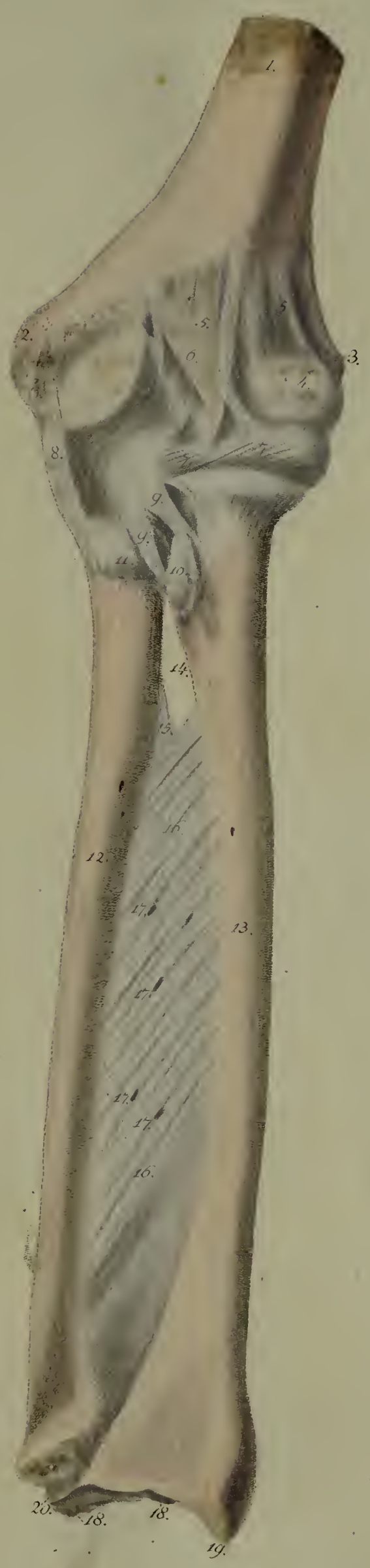

Ligamenta exhibet quae humerum cum cubito anterius colligant.

Tab. XXII.

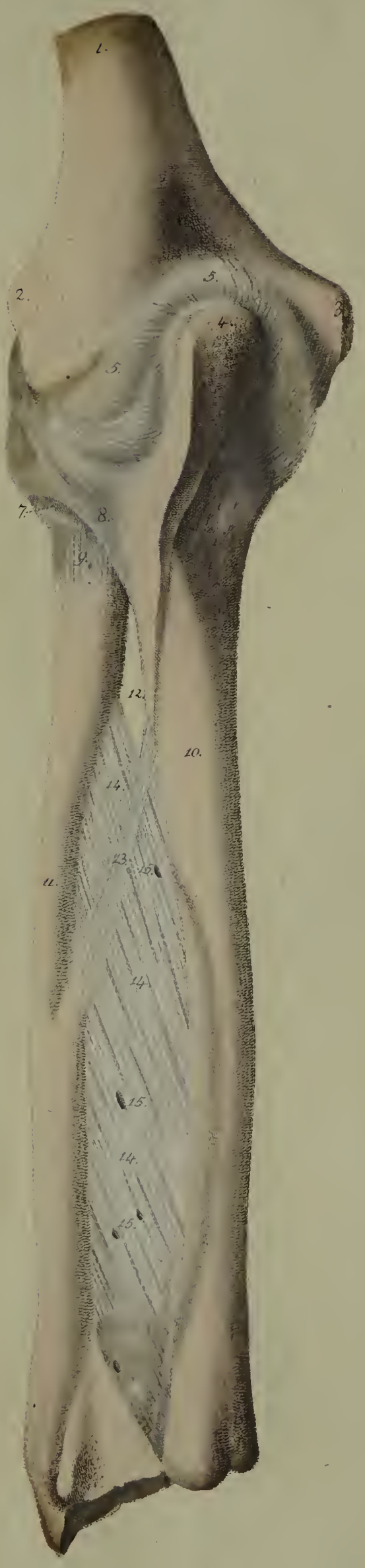

Ligamenta in postica superficie articulationis humeri cum cubito collocata.

Tab. XXIII.

Fig. 1.

Ostendit articulationem humeri sinistri cum ossibus antibrachii in parte postica apertam.

Fig. 2.

Exhibet articulationem radii cum ulna inferiorem et cavitatem glenoideam radii primum et secundum os carpi excipiens.

Tab. XXIV.

Fig. 1.

Sistit membranam capsularem inter cubitum et carpum in dorso discissam, ut reflexa prima serie ossium carpi tam juncturae quam membranae facies interior conspiciatur.

Fig. 2.

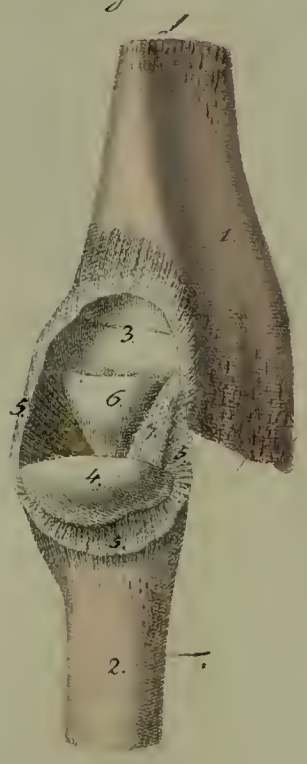

Ostendit aperta articulatione cartilaginem interarticularem triangularem.

Tab. XXV.

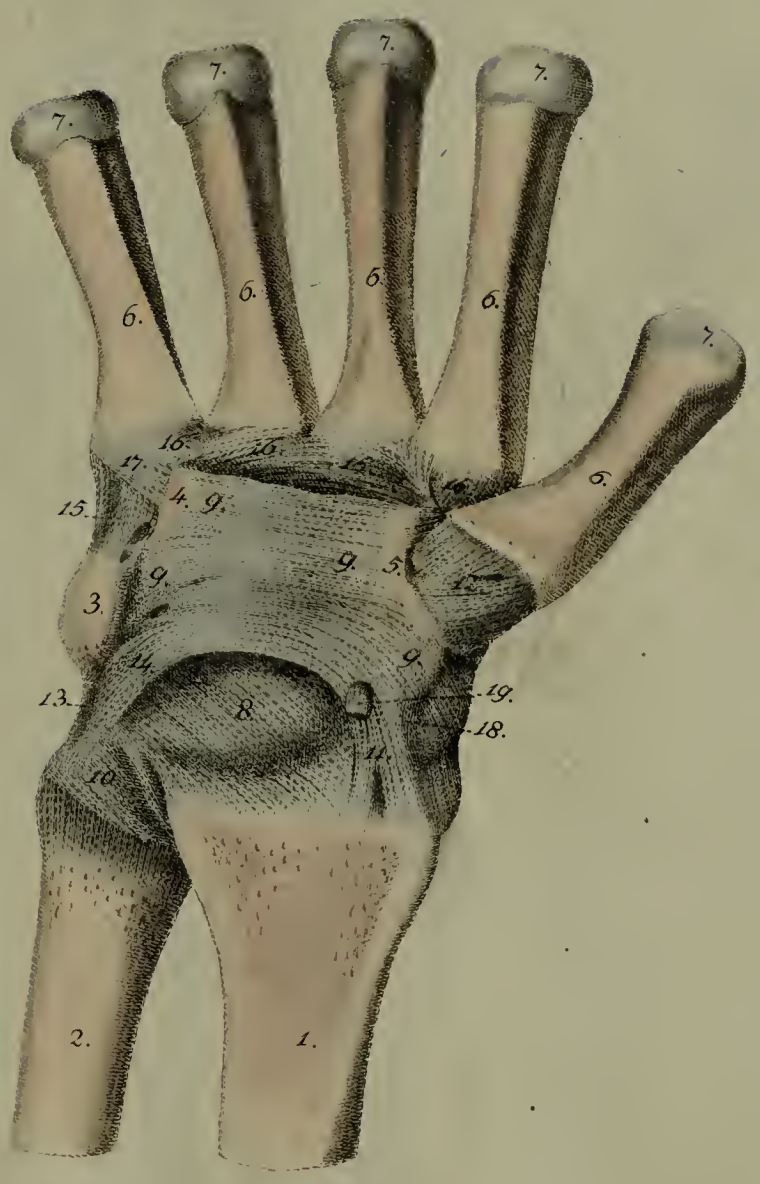

Ligamentum cubiti cum carpo, quam vincula carpi cum meta-
carpio superficialia manus dextrae repraesentat.

Tab XXVI.

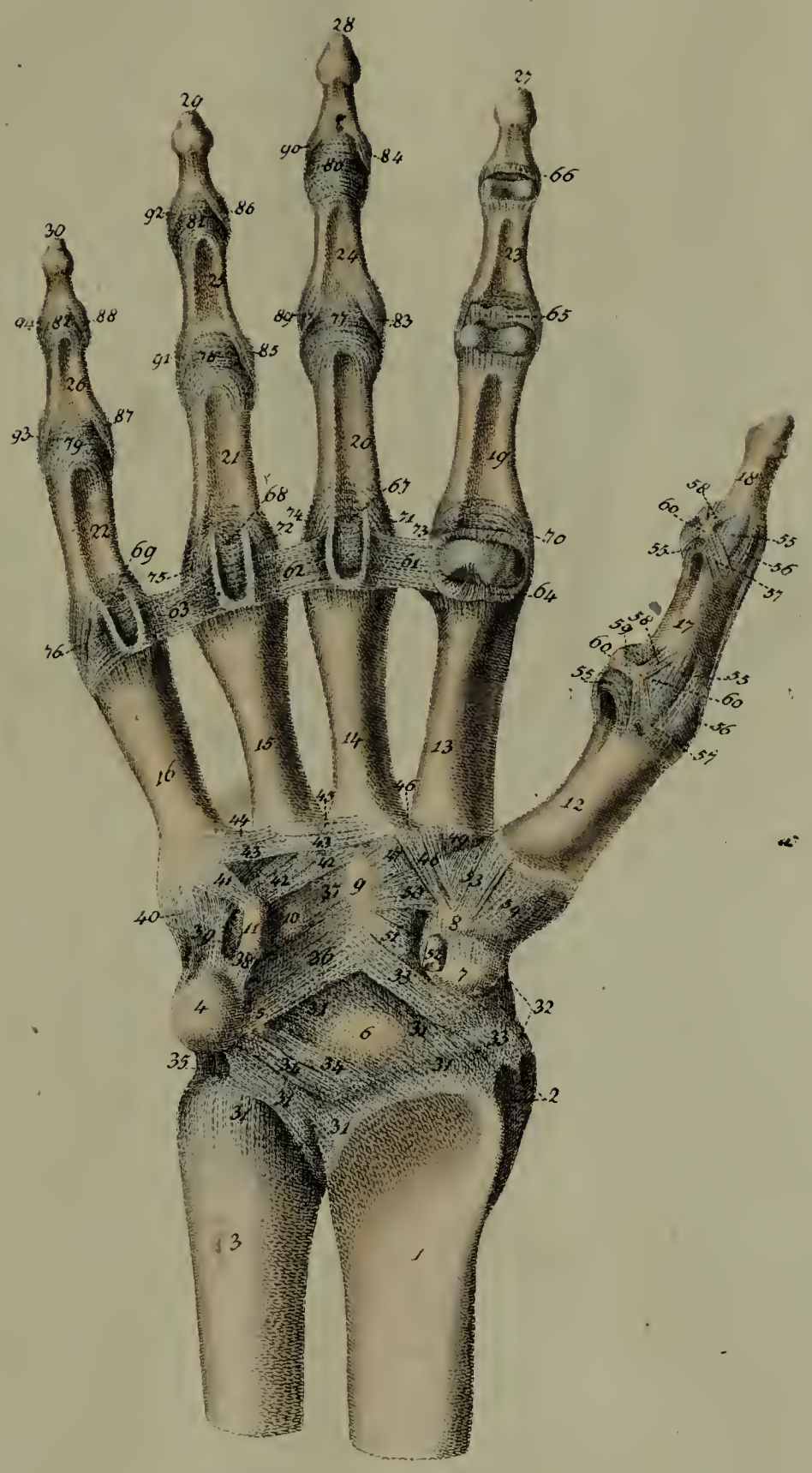

Ostendit ablata membrana mucosa membranam articuli cubiti et carpi capsulare=rem diversis cum ligamentis palmaribus in manu dextera superficialiter locatis, quam etiam ligamenta junctura rum digitorum inter se et ossa metacarpi.

Tab. XXVII.

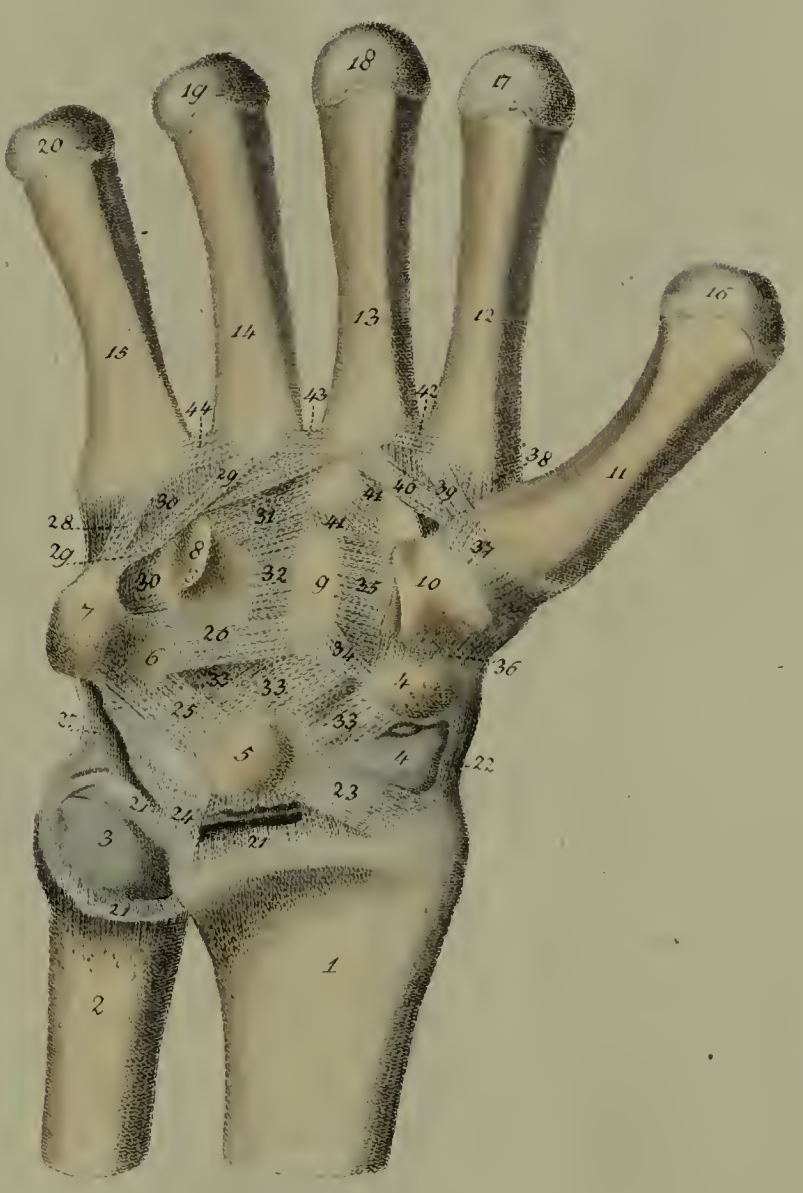

Ligamenta palmaria ossium carpi et metacarpi, quae ablata membrana capsulari in conspectum prodeunt.

Tab. XXVIII.

Ligamenta, quae in dorso manus dexterae sub ligamento communi carpi dorsali et sub tendinibus musculorum occurrunt.

Tab. XXIX.

Fig. 1.

Ostendit digitum indicis dexterum a latere cum ossibus metacarpi suis et ligamentis.

Fig. 2.

Os metacarpi tertium praeter os capitatum et hamatum cum nonnullis ligamentis a parte dorsali conspicuum.

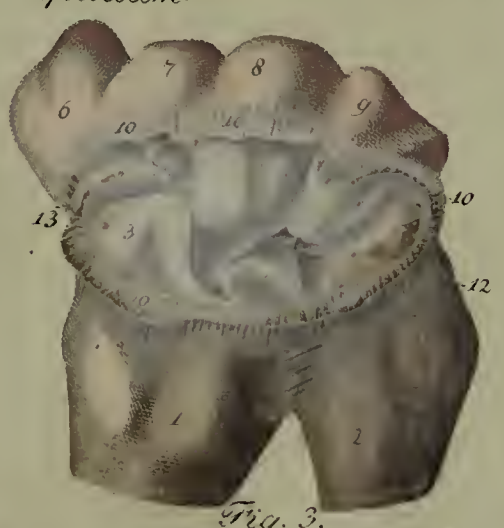

Fig. 3.

Membrana capsularis inter cubitum et carpum in dorso manus dextrae dissecta, ut remotis ossibus carpi tam superficies articulares, quam interposita ligamentula laxa et mucosa conspiciantur.

Tab. XXX.

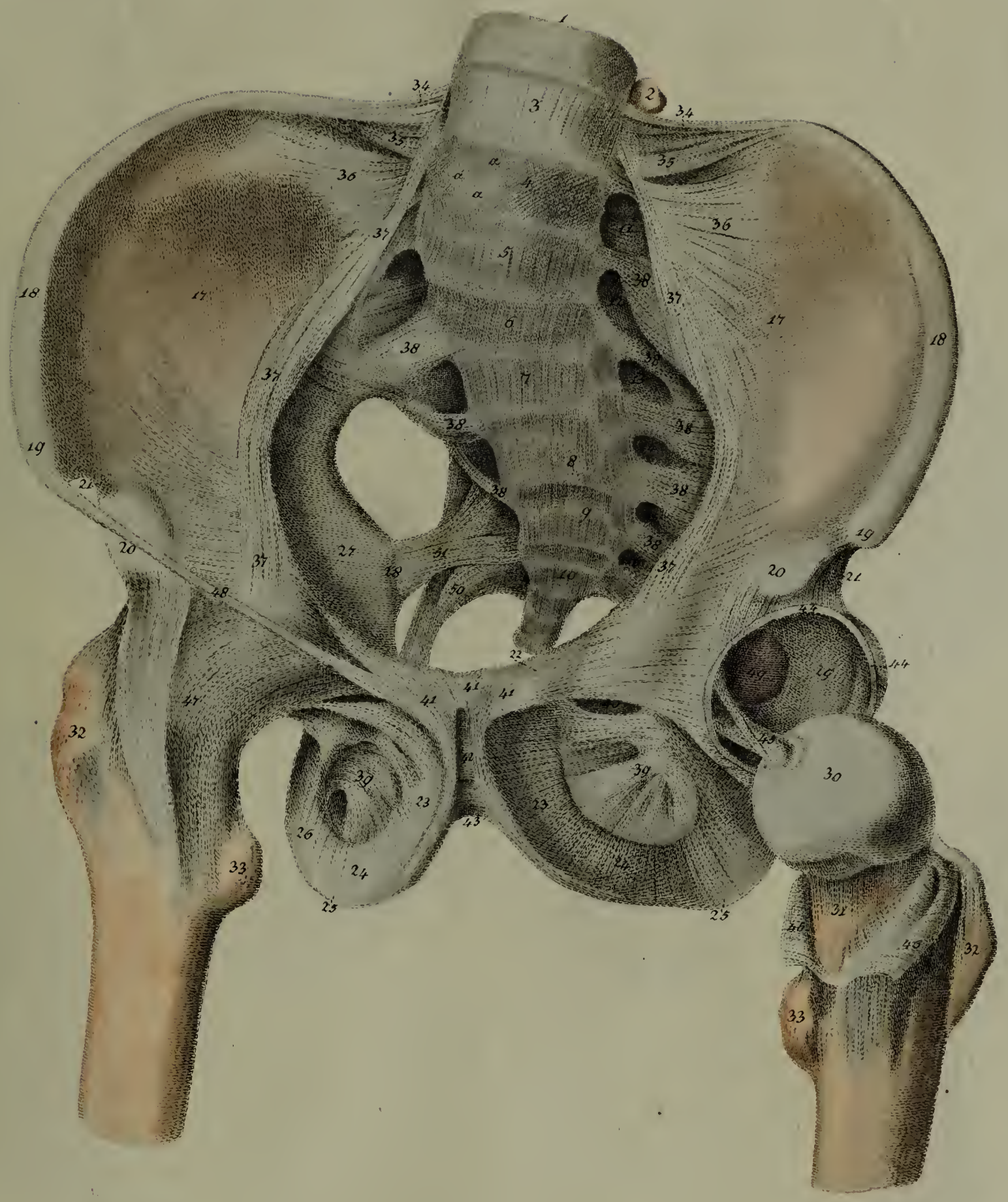

Ligamenta, quibus pelvis ossa tam inter se, quam cum vertebris lumborum femoreque conjunguntur, et ab anteriori parte in situ parum obliquo spectata.

Tab. XXXI.

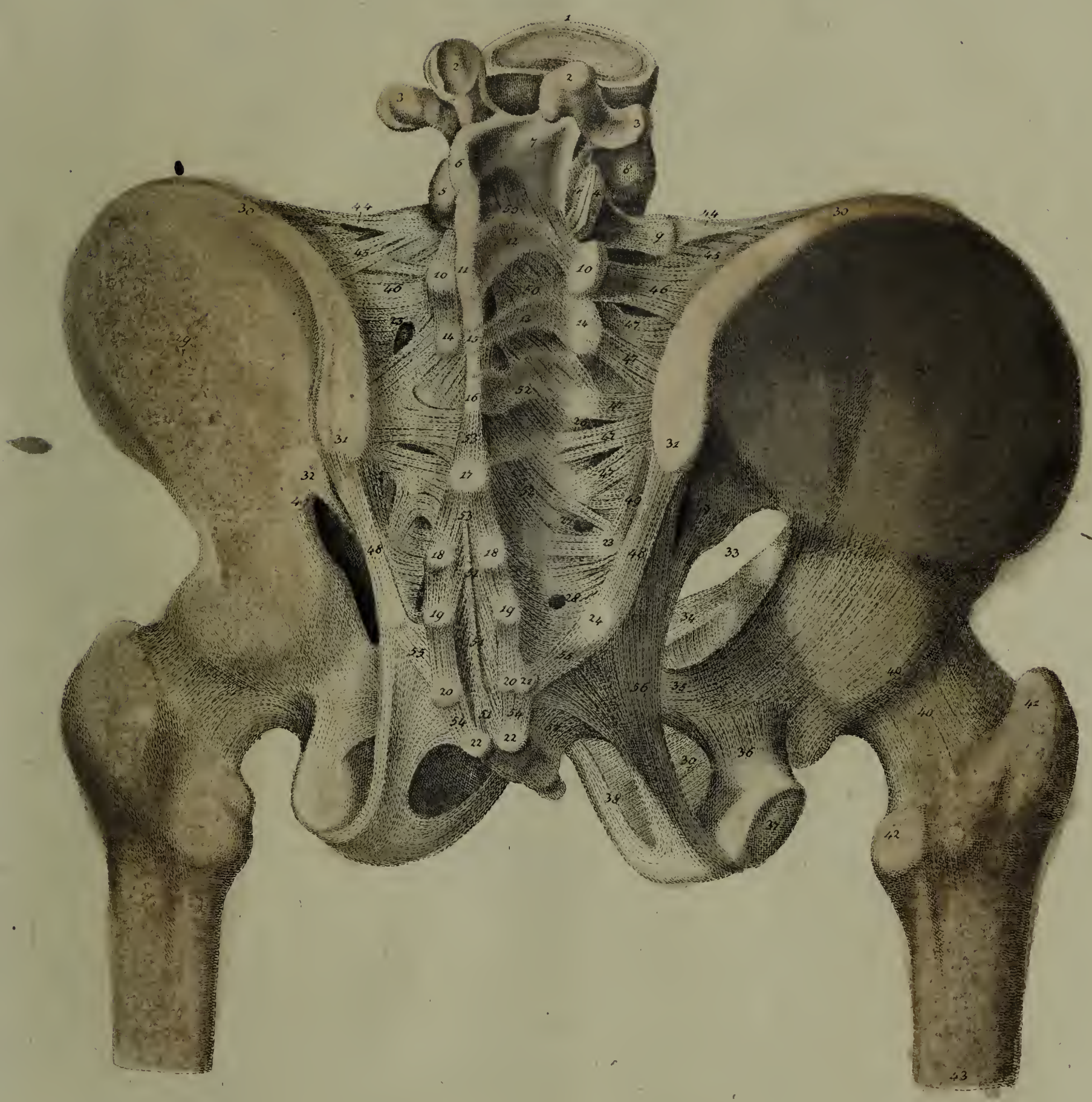

Ligamenta exhibet, quae in postica parte et situ parum obliquo pelvis conspicienda sunt.

Tab. XXXII.

Ostendit sectione verticali sinistram et internam dimidiam partem cavitatis pelveos una cum ligamentis.

Tab. XXXIII.

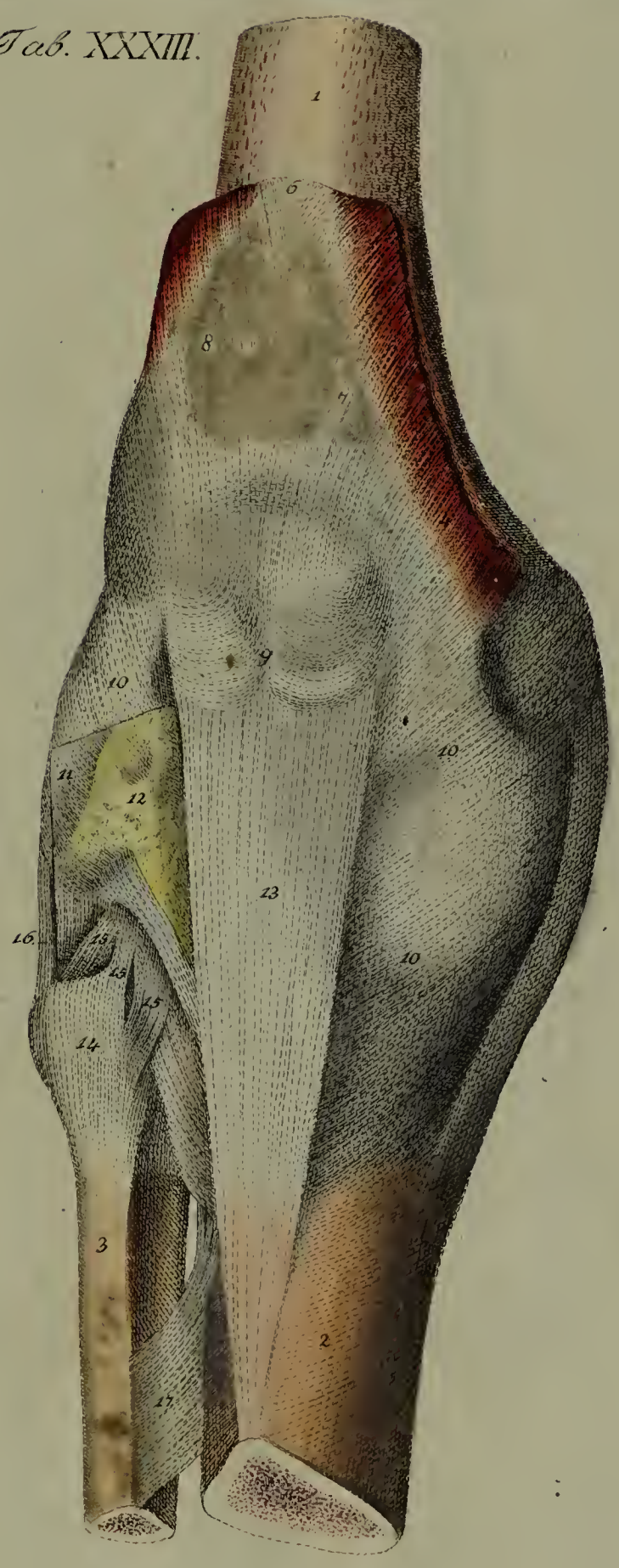

Sistit articulationem genu a dexteris suis cum ligamentis de facie anteriori conspicuis

Tab. XXXIV.

Ligamenta superficialia in poplite locata.

Tab. XXXV.

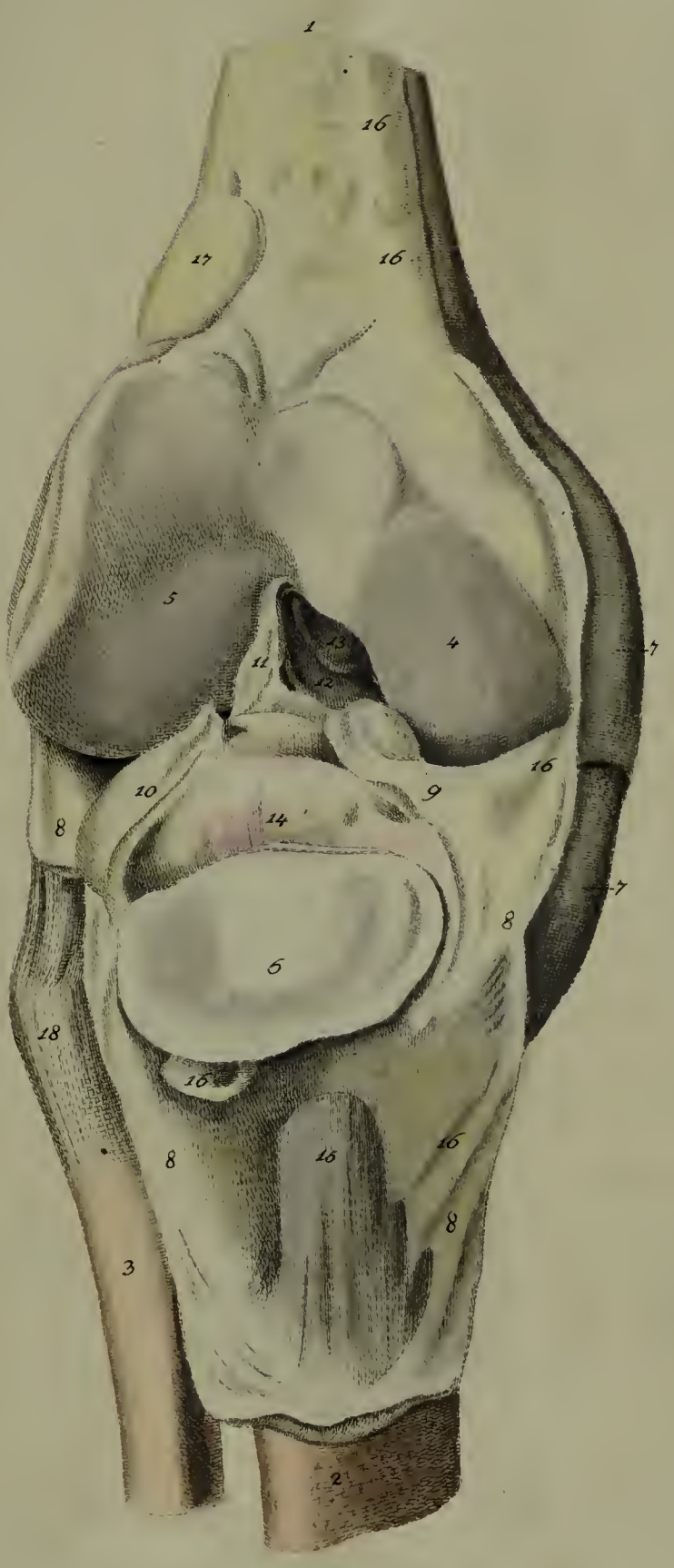

Genu dexterum cum membrana capsulari aperta, ut ligamenta alaria et mucosum conspiciantur.

45. Ligamentum teres Capitis femoris.

46. Membrana capsularis femoris dissecta et reflexa.
47. Membrana capsularis caput femoris cum acetabulo connectens.
48. Ligamentum Falopii.
49. Massa adiposo glandulosa in fossa acetabuli.
50. Ligamentum sacrotuberosum.

51. Ligamentum sacrospinosum.

45. Das runde Band des Kopfs vom Schenkelbein.
46. Das zerschnittene und umgeschlagene Kapselband des Schenkelbeins.
47. Das Kapselband, welches den Kopf des Schenkelbeins mit der Pfanne verbindet.
48. Das Leistenband des Falops.
49. Die drüsigte Fettmasse in der Grube der Pfanne.
50. Das Band zwischen dem rauhen Knorren des Sitz- und Kreutzbeins.
51. Das Band zwischen dem Stachel des Sitz- und Kreutzbeins.

TAB. XXXI.

Ligamenta exhibet, quae in postica parte et situ parum obliquo pelveos conspicienda sunt.

Tafel XXXI.

Darstellung der Bänder, welche an der hintern Gegend und in einer etwas schiefen Lage des Beckens zu sehen sind.

1. Corpus vertebrae lumborum quartae dissectum.
2. Processus obliqui superiores ejusdem vertebrae.
3. Processus transversi ipsius vertebrae.
4. Ligamentum capsulare a dexteris apertum et separatum, ut processus obliquus inferior vertebrae quartae cum processu obliquo superiori vertebrae quintae in conspectum prodeant.
5. Ligamentum articulare a sinistris processus dictos obliquos quartae et quintae vertebrae lumborum amplectens.
6. Processus spinosus vertebrae lumborum quartae.
7. Arcus vertebrae quartae lumborum.
8. Cartilago seu ligamentum intervertebrale inter quartam et quintam lumborum vertebrarum.
9. Processus transversus quintae vertebrae lumborum.
10. Junctura processus obliqui inferioris quintae vertebrae lumborum cum prima vertebra spuria ossis sacri.
11. Processus spinosus quintae vertebrae lumborum.

1. Der zerschnittene Körper des vierten Lendenwirbels.
2. Die obern schiefen Fortsätze des nähmlichen Lendenwirbels.
3. Die Querfortsätze desselben Lendenwirbels.
4. Das auf der rechten Seite geöffnete und abgesonderte Kapselband, damit sowohl der schiefe untere des vierten, als auch der schiefe obere Fortsatz des fünften Lendenwirbels zu sehen sind.
5. Das Kapselband, welches linkerseits die oberwähnten schiefen Fortsätze des vierten und fünften Lendenwirbels verbindet.
6. Der Stachelfortsatz des vierten Lendenwirbels.
7. Der Bogen des vierten Lendenwirbels.
8. Das knorpelartige Zwischenband des vierten und fünften Lendenwirbels.
9. Der Querfortsatz des fünften Lendenwirbels.
10. Die Verbindung des untern schiefen Fortsatzes des fünften Lendenwirbels mit dem ersten falschen Wirbel des Kreutzbeins.
11. Der Dornfortsatz des fünften Lendenwirbels.

12. Arcus hujus vertebrae.
13. Arcus primae vertebrae spuriae ossis sacri.
14. Tuberculum loco processus obliqui inferioris hujus vertebrae.
15. Processus spinosus primae vertebrae spuriae ossis sacri
16. — 17. Tubercula processuum spinosorum secundae et tertiae vertebrae spuriae.
18. Tubercula quartae vertebrae spuriae finem canalis sacralis limitantes.
19. Tubercula cornuum sacralium.
20. Tubercula cornuum ossis coccygis.
21. Processus transversus primae vertebrae spuriae ossis coccygis.
22. Tubercula secundae vertebrae spuriae ejusdem ossis.
23. Vestigium processus transversi tertiae vertebrae spuriae ossis sacri.
24. Prominentia processus transversi quartae vertebrae spuriae hujus ossis.
25. — 28. Foramen sacrale posticum primum, secundum, tertium et quartum.
29. Os ilei.
30. Crista ossis ilei.
31. Spina posterior et superior hujus ossis.
32. Spina posterior et inferior.
33. Incisura ischiadica major.
34. Pars horizontalis ossis pubis.
35. Spina ischii.
36. Ramus descendens ipsius ossis.
37. Tuber ossis ischii.
38. Ramus ascendens hujus ossis.
39. Foramen ovale membrana tendinea obturatum.
40. Ligamentum capsulare collum femoris amplectens.
41. Trochanter major.
42. Trochanter minor.
43. Corpus femoris.
44. Portio membranae accessoriae.
45. Ligamentum iliolumbale vel anticum et superius pelveos.
46. Ligamentum iliolumbale vel anticum et inferius pelveos.
47. Varia ligamenta accessoria vaga postica, quae primam, secundam, et tertiam vertebram ossis sacri cum osse ilei connectunt.
48. Ligamentum ileo-sacrum vel posticum longum ossis ilei.
49. Ligamentum ileo-sacrum vel posticum breve ossis ilei.

12. Der Bogen dieses Wirbelbeins.
13. Der Bogen des ersten falschen Wirbels des Kreutzbeins.
14. Ein Hügel statt eines schiefen Fortsatzes desselben Wirbels.
15. Der Stachelfortsatz des ersten falschen Kreutzbeinwirbels.
16. — 17. Die Hügel der Stachelfortsätze des zweyten und dritten falschen Wirbels.
18. Die Hügel des vierten falschen Wirbels, welche das Ende des Kreutzbeincanals begränzen.
19. Die Hügel der Kreutzbeinshörner.
20. Die Hügel des Steißbeins.
21. Der Querfortsatz des ersten falschen Steißbeinwirbels.
22. Die Hügel des zweyten falschen Wirbels dieses Beins.
23. Ein Merkmahl oder Spur des Querfortsatzes vom dritten falschen Kreutzbeinwirbel.
24. Eine Erhabenheit des Querfortsatzes vom vierten falschen Wirbel dieses Beins.
25. — 28. Die vier hintern Kreutzbeinslöcher.
29. Das Darmbein.
30. Der Kamm des Darmbeins.
31. Der hintere obere Stachel dieses Beins.
32. Der hintere untere Stachel.
33. Der große Ausschnitt des Sitzbeins.
34. Der Horizontalast des Schooßbeins.
35. Der Stachel des Sitzbeins.
36. Der absteigende Ast desselben Beins.
37. Der Sitzknorren.
38. Der aufsteigende Ast dieses Beins.
39. Das mit einer sehnichten Haut verschlossene eyförmige Loch.
40. Das Kapselband, welches den Hals des Schenkelbeins umfaßt.
41. Der größere Rollknorren.
42. Der kleinere Rollknorren.
43. Der Körper des Schenkelbeins.
44. Ein Theil der hinzukommenden Haut.
45. Das vordere obere Lendendarmbeinsband des Beckens.
46. Das vordere untere Lendendarmbeinsband des Beckens.
47. Verschiedene hintere Verstärkungsbänder, welche das erste, zweyte und dritte Wirbel des Kreutzbeins mit dem Darmbein verbinden.
48. Das hintere lange Kreutzdarmbeinsband des Beckens.
49. Das hintere kurze Kreutzdarmbeinsband des Beckens.

50. Ligamenta flava inter arcum quartae vertebrae lumborum et primae vertebrae ossis sacri.
51. Membrana ligamentosa, qua canalis sacralis et pars ossis coccygis obtegitur.
52. Similis membrana faciem externam secundae, tertiae et quartae vertebrae ossis sacri investiens.
53. Vincula interspinosa.
54. Ligamenta sacro-coccygea postica longa.
55. Ligamenta sacro-coccygea lateralia.
56. Ligamentum sacro-tuberosum.

57. Ligamentum sacro-spinosum.

50. Die gelben Bänder zwischen dem Bogen des vierten Lenden- und ersten Kreutzbeinwirbels.
51. Die bandartige Haut, womit der Kreutzbeinscanal und ein Theil des Steißbeins bedeckt wird.
52. Eine ähnliche Haut, welche die äußere Fläche des zweyten, dritten und vierten Wirbels vom Kreutzbein überzieht.
53. Die Zwischenstachelbänder.
54. Die langen hintern Steißbeinsbänder.

55. Die Seitenbänder des Steißbeins.
56. Das Band zwischen den Knorren des Sitz- und Kreutzbeins.
57. Das Band zwischen dem Stachel des Sitz- und Kreutzbeins.

TAB. XXXII.

Exhibet sectione verticali sinistram et internam dimidiam partem cavitatis pelveos una cum ligamentis.

---

1. Facies interna ossis ilei.
2. Crista ossis ilei.
3. Spina superior et anterior hujus ossis.
4. Spina anterior et inferior.
5. Pars horizontalis ossis pubis.
6. Tuberculum spinosum hujus ossis.
7. Ramus descendens ossis pubis.
8. Ejus facies interna mediante ligamento cartilagineo cum socio conjuncta.
9. Ramus ascendens ossis ischii.
10. Tuber ischii.
11. Ramus descendens ossis ischii.
12. Pars spinae ischiadicae.
13. Incisura ischiadica minor seu inferior.
14. Incisura ischiadica seu iliaca major vel superior.
15. Linea arcuata pelvis.
16. Pars membranae tendineae foraminis ovalis.
17. Foramen pro transitu vasorum et nervi obturatorii.

Tafel XXXII.

Zeigt durch eine senkrechte Trennung die linke innere Hälfte der Beckenhöhle sammt denen Bändern.

---

1. Die innere Fläche des Darmbeins.
2. Der Kamm des Darmbeins.
3. Der vordere obere Höcker.

4. Der vordere untere Höcker.
5. Der Horizontalast des Schooßbeins.
6. Der rundliche Höcker dieses Knochens.
7. Der absteigende Ast des Schooßbeins.
8. Dessen innere Fläche, welche sich mittelst eines knorplichen Bandes mit dem Schooßbein der rechten Seite verbindet.
9. Der aufsteigende Ast des Sitzbeins.
10. Der Sitzknorren.
11. Der absteigende Ast des Sitzbeins.
12. Ein Theil des Stachels des Sitzbeins.
13. Der kleinere oder untere Ausschnitt des Sitzbeins.
14. Der obere größere Hüftausschnitt.

15. Die bogenförmige Linie.
16. Ein Theil der Sehnenhaut des eyförmigen Lochs.
17. Die Oeffnung für den Durchgang der Gefäße und eines Nervens.

18. — 21. Foramina quatuor sacralia antica.
22. Foramen laterale quintum inter quintam lumborum vertebram et primam spuriam ossis sacri pro nervo lumbari.
23. Cartilago intervertebralis quartae et quintae vertebrae lumborum.
24. Corpus quintae vertebrae lumborum transcissum.
25. Ejus processus obliquus superior.
26. — 30. Corpora vertebrarum spuriarum ossis sacri in medio transcissa.
31. — 33. Corpora ossis coccygis aeque dissecta.
34. — 37. Substantia spongiosa corporis ultimae vertebrae lumborum et corporum vertebrarum spuriarum ossis sacri.
38. Canalis sacralis apertus.
39. Ossificationes cartilaginum vertebrarum spuriarum.
40. Ligamentum sacro-tuberosum.
41. Ligamentum sacro-spinosum.
42. Membrana tendinea, qua connexio ossis ilei cum osse sacro firmatur.
43. Similis membrana faciem internam et circumferentiam foraminum sacralium circumcingens.
44. Ligamentum ileolumbale superius.

TAB. XXXIII.

Sistit articulationem genu a dexteris suis cum ligamentis de facie anteriori conspicuis.

---

1. Os femoris.
2. Tibia seu focile majus.
3. Fibula seu focile minus.
4. Pars carnea musculi vasti interni.
5. Similis pars carnea minor musculi vasti externi.
6. Tendo musculi recti cruris et cruralis.
7. Tendo musculi vasti interni.
8. Tendo musculi vasti externi.

18. — 21. Die vier vordern Löcher des Kreutzbeins.
22. Das fünfte Seitenloch zwischen dem fünften Lenden- und ersten falschen Kreutzbeinwirbel für den Lendennerven.
23. Der Zwischenknorpel vom vierten und fünften Lendenwirbel.
24. Der durchschnittene Körper des fünften Lendenwirbels.
25. Dessen oberer schiefer Fortsatz.
26. — 30. Die durchschnittenen Körper der falschen Wirbeln des Kreutzbeins.
31. — 33. Die ebenfalls zerschnittenen Körper des Steißbeins.
34. — 37. Die lockere Substanz des Körpers des letzten Lendenwirbels und der Körper der falschen Wirbeln des Kreutzbeins.
38. Der geöffnete Kreutzbeinscanal.
39. Die verknöcherten Knorpeln der falschen Kreutzbeinwirbeln.
40. Das Band zwischen den Knorren des Sitz- und Kreutzbeins.
41. Das Band zwischen dem Stachel des Sitz- und Kreutzbeins.
42. Die sehnichte Haut, wodurch die Verbindung des Kreutzbeins mit dem Darmbein verstärkt wird.
43. Eine ähnliche Haut, welche allenthalben die innere Fläche und den Umfang der Kreutzbeinslöcher überzieht.
44. Das obere Lendendarmbeinsband.

Tafel XXXIII.

Stellet das rechte Kniegelenk mit seinen Bändern an der vordern Fläche dar.

---

1. Das Schenkelbein.
2. Das Schienbein.
3. Das Wadenbein.
4. Ein Fleischtheil des innern dicken Schenkelmuskels.
5. Ein gleiches kleineres fleischichtes Stück des äußern dicken Schenkelmuskels.
6. Die Sehne des geraden und des eigentlichen Schenkelmuskels.
7. Die Sehne des innern dicken Schenkelmuskels.
8. Die Sehne des äußern dicken Schenkelmuskels.

9. Patella per aponeurosin fasciae latae femoris et ligamentum capsulare leviter prominens.
10. Membrana capsularis tam fibris tendineis fasciae latae quam fibris musculorum vicinorum superstrata.

11. Locus membranae capsularis resectae, ut ligamenta fibulae conspici queant.
12. Massa adiposa intra membranam capsularem.
13. Ligamentum patellae.
14. Membrana capsularis capituli fibulae.
15. Ligamenta accessoria hujus membranae.
16. Pars ligamenti lateralis externi.

17. Pars septi longitudinalis interossei.

TAB. XXXIV.

Ligamenta superficialia in poplite locata.

---

1. Os femoris.
2. Tibiae extremum superius.
3. Fibulae extremitas superior.
4. Membrana capsularis in poplite.
5. Ligamentum popliteum in medio dissectum.
6. Vinculum accessorium membranae capsularis.
7. Ligamentum laterale internum.
8. Ligamentum laterale externum longum.
9. Membrana capsularis capituli fibulae cum tibia.
10. Ligamenta auxiliaria hujus membranae.

TAB. XXXV.

Genu dexterum cum membrana capsulari aperta, ut ligamenta alaria et mucosum conspiciantur.

---

1. Os femoris.
2. Os tibiae.

9. Die Knieſcheibe, welche durch die breite Schenkelbinde und die Kapſelhaut etwas hervorragt.
10. Die Kapſelhaut, welche ſowohl mit ſehnigten Faßern der breiten Schenkelbinde, als auch mit Faßern von den umliegenden Muskeln überzogen iſt.
11. Die Stelle der abgeſchnittenen Kapſelhaut, damit die Bänder des Wadenbeins ſichtbar werden.
12. Ein Fettklümpchen innerhalb der Kapſelhaut.
13. Das Band der Knieſcheibe.
14. Die Kapſelmembran des Köpfchens von Wadenbein.
15. Die Verſtärkungsbänder dieſer Membran.

16. Ein Theil des äußern Seitenbandes des Kniegelenks.
17. Ein Stück der Sehnenhaut zwiſchen dem Schien- und Wadenbein.

Tafel XXXIV.

Die oberflächigen Bänder der Kniekehle.

---

1. Das Schenkelbein.
2. Das obere Ende des Schienbeins.
3. Das obere Ende des Wadenbeins.
4. Die Kapſelhaut in der Kniekehle.
5. Das in der Mitte geſpaltene Kniekehlenband.
6. Ein Verſtärkungsband der Kapſelhaut.

7. Das innere Seitenband.
8. Das äußere lange Seitenband.

9. Die Kapſelhaut des Köpfchens vom Wadenbein mit dem Schienbein.
10. Die Verſtärkungsbänder dieſer Kapſelhaut.

Tafel XXXV.

Das rechte Kniegelenk mit der geöffneten Kapſelmembran, damit die Flügelbänder ſammt dem Schleimband zu ſehen ſind.

---

1. Das Schenkelbein.
2. Das Schienbein.

3. Focile minus.
4. Superficies articularis condyli interni ossis femoris cartilagine incrustata.
5. Facies articularis condyli externi cartilagine obducta.
6. Facies cartilaginea articularis interna patellae.
7. Interna pars membranae capsularis integra.
8. Pars anterior membranae capsularis discissa et una cum patella deorsum inversa.
9. Ligamentum alare majus internum.
10. Ligamentum alare minus externum.
11. Ligamentum mucosum inter condylos adnexum.
12. Portio ligamenti cruciati anterioris.
13. Pars ligamenti cruciati posterioris.
14. Portio ligamenti patellae membrana capsulari obducta.
15. Tendo musculorum extensorum cruris communis.
16. Adeps inter plicas et cellulas membranae capsularis hinc inde dispersa.
17. Glomer adiposus.
18. Membrana capsularis capituli fibulae.

TAB. XXXVI.

Ligamenta cruciata cum cartilaginibus semilunaricus articulationis genu ab anteriori.

---

1. Facies articularis condyli femoris interni cartilagine obducti.
2. Superficies articularis condyli externi ejusdem ossis.
3. Extremitas superior tibiae.
4. Extremum superius fibulae.
5. Superficies articularis rotulae.
6. Cartilago semilunaris interna.
7. Cartilago semilunaris externa.
8. Ligamentum cruciatum anticum articulationis genu.
9. Ligamentum cruciatum posticum hujus articulationis.
10. Ligamentum laterale internum genu.
11. Lacertus accessorius hujus ligamenti cartilagini semilunari internae adnexus.

3. Das Wadenbein.
4. Die überknorpelte Gelenkfläche des innern Knorrens von Schenkelbein.
5. Die überknorpelte Gelenkfläche des äußern Knorrens.
6. Die innere überknorpelte Gelenkfläche der Kniescheibe.
7. Der innere ganze Theil des Kapselbandes.
8. Der umgeschlagene vordere Theil der zerschnittenen Kapselmembran mit der Kniescheibe.
9. Das innere größere Flügelband.
10. Das äußere kleinere Flügelband.
11. Das zwischen den Gelenkknorren befestigte Schleimband.
12. Ein Stück des vordern Kreutzbandes.
13. Ein Theil des hintern Kreutzbandes.
14. Ein Stück des Kniescheibenbandes mit der Kapselhaut überzogen.
15. Die gemeinschaftliche Sehne der Ausstreckmuskeln des Unterschenkels.
16. Das zwischen den Falten und Zellenstoff der Kapselmembran hie und da vertheilte Fett.
17. Ein Fettklümpchen.
18. Die Kapselhaut des Wadenbeinköpfchens.

Tafel XXXVI.

Die Kreutzbänder und die mondförmigen Knorpeln des Kniegelenks von vorn.

---

1. Die Gelenkfläche des innern überknorpelten Gelenkknopfs des Schenkelbeins.
2. Die Gelenkfläche des äußern Gelenkknopfs desselben Beins.
3. Das obere Ende des Schienbeins.
4. Das obere Ende des Wadenbeins.
5. Die Gelenkfläche der Kniescheibe.
6. Der innere Mondknorpel.
7. Der äußere Mondknorpel.
8. Das vordere Kreutzband des Kniegelenkes.
9. Das hintere Kreutzband dieses Gelenkes.
10. Inneres Seitenband des Knies.
11. Ein Verstärkungsbündel dieses Bandes, welches sich an den innern mondförmigen Knorpel festsetzt.

12. Ligamentum laterale externum longum genu.
13. Ligamentum commune transversale, quod ab uno cornu anteriori ad alterum cartilaginum semilunarium procedit.
14. Ligamentum cartilaginum lunatarum, quo cornu anticum cartilaginis semilunaris externae adhaeret tum ligamento cruciato externo, tum tuberculo tibiae externo.
15. Ligamentulum, quod cornu anterius cartilaginis semilunaris internae ad ligamentum cruciatum anticum et marginem tibiae anteriorem adnectit.
16. Ligamentum capituli fibulae.
17. Facies interna ligamenti patellae.

18. Tendo communis musculorum extensorum cruris.

TAB. XXXVII.

1. Fig.

Ligamenta genu cruciata a posteriori.

---

1. Superficies articularis condyli interni femoris.
2. Eadem facies condyli externi hujus ossis.
3. Extremitas superior tibiae.
4. Extremitas superior fibulae.
5. Cartilago semilunaris interna genu.
6. Cartilago semilunaris externa genu.
7. Ligamentum cruciatum posticum, se in fossam posteriorem tibiae terminans.
8. Ligamentum, quo cornu posticum cartilaginis semilunaris externae tum ligamento cruciato postico, tum tuberculo tibiae in et externo cohaeret.
9. Ligamentum laterale externum breve genu.
10. Membrana capsularis fibulae capitulum firmans, et ascendens, cum limbo cartilaginis semilunaris externae concrescens.
11. Eadem membrana in cavum articulationis usque dissecta.

12. Das lange äußere Seitenband des Knies.

13. Das gemeinschaftliche Querbändchen, welches von einem vordern Horn zu den andern der Mondknorpeln sich erstrecket.

14. Das Band der Mondknorpeln, womit das vordere Horn des äußern Mondknorpels, theils mit dem äußern Kreutzband, theils mit dem äußern Höcker des Schienbeins zusammenhängt.
15. Das Bändchen, welches das vordere Horn des innern Mondknorpels an das vordere Kreutzband und den vordern Rand des Schienbeins anheftet.

16. Das obere Waden- und Schienbeinband.
17. Die innere Fläche des Bandes der Kniescheibe.
18. Die gemeinschaftliche Sehne der ausstreckenden Muskeln.

Tafel XXXVII.

1. Figur.

Die Kreutzbänder des Knies von hinten.

---

1. Die Gelenkfläche des inneren Gelenkknopfs des Schenkelbeins.
2. Dieselbe Fläche des äußern Gelenkknopfs dieses Beins.
3. Das obere Ende des Schienbeins.
4. Das obere Ende des Wadenbeins.
5. Der innere Mondknorpel des Kniegelenks.
6. Der äußere Mondknorpel des Kniegelenks.
7. Das hintere Kreutzband, welches sich in die hintere Grube des Schienbeins endiget.

8. Das Band, womit das hintere Horn des äußern Mondknorpels theils mit dem hintern Kreutzband, theils mit dem äußern und innern Höcker des Schienbeins zusammenhängt.
9. Das kurze äußere Seitenband des Kniegelenks.
10. Das den Kopf des Wadenbeins befestigende Kapselband, welches, indem es nach aufwärts steigt, sich mit dem Rande des äußern Mondknorpels verbindet.
11. Die nähmliche Membran bis in die Gelenkhöhle zerschnitten.

12. 13. Ligamenta accessoria articulationis fibulae cum tibia.
14. Septum longitudinale interosseum.

Fig. 2.

Facies suprema tibiae una cum cartilaginibus semilunaribus.

1. Tuberculum tibiae anterius.
2. Facies articularis interna et superior hujus ossis.
3. Superficies articularis externa et superior ejusdem.
4. Portio membranae capsularis genu.
5. 6. Glomeres adiposi hujus articulationis.
7. Ligamentum transversale cartilaginum lunatarum.
8. Ligamentum cruciatum anterius genu.
9. Ligamentum cruciatum posterius genu.
10. Cartilago semilunaris externa, a hujus cornu anticum, b posticum.
11. Cartilago semilunaris interna, a hujus cornu anticum, b posticum.

12. 13. Verstärkungsbänder der Gelenkverbindung des Wadenbeins mit dem Schienbein.
14. Die Sehnenhaut zwischen dem Schienbein und Wadenbein.

2. Figur.

Die oberste Gelenkfläche des Schienbeins sammt den Mondknorpeln.

1. Der vordere Höcker des Schienbeins.
2. Die innere obere Gelenkfläche dieses Beins.
3. Die innere obere Gelenkfläche desselben.
4. Ein Theil der Kapselhaut des Kniegelenks.
5. 6. Die Fettklümpchen in diesem Gelenke.
7. Das Querbändchen der Mondknorpeln.
8. Das vordere Kreutzband des Knies.
9. Das hintere Kreutzband des Knies.
10. Der äußere Mondknorpel, a dessen vorderes, b hinteres Horn.
11. Der innere Mondknorpel, a dessen vorderes, b hinteres Horn.

TAB. XXXVIII.

Tibiae et fibulae extremum inferius a posteriori parte una cum ossibus tarsi.

1. Tibiae facies posterior.
2. Malleolus internus.
3. Sulcus, per quem tendo musculi tibialis postici transit.
4. Fibula.
5. Malleolus externus.
6. Tuber calcanei.
7. Ligamentum interosseum.
8. Ligamentum malleoli externi posticum superius.
9. Ligamentum malleoli externi posticum inferius.
10. Membrana capsularis juncturae tarsi.
11. Fibrae accessoriae ab inferiori fibulae extremo transversim ad tibiam et talum decurrentes.
12. Ligamentum inter fibulam et talum posterius.

Tafel XXXVIII.

Das unterste Ende des Schienbeins und Wadenbeins von hinten sammt denen Fußwurzelbeinen.

1. Die hintere Fläche des Schienbeins.
2. Der innere Knöchel.
3. Die Rinne, durch welche die Sehne des hintern Schienbeinmuskels läuft.
4. Das Wadenbein.
5. Der äußere Knöchel.
6. Der Höcker des Fersenbeins.
7. Die Sehnenhaut zwischen dem Schien- und Wadenbein.
8. Das obere hintere Band des äußern Knöchels.
9. Das untere hintere Band des äußern Knöchels.
10. Das Kapselband des Fußwurzelgelenks.
11. Verstärkungsfaßern, welche schräge von dem untern Ende des Wadenbeins zu dem Schienbein und Sprungbein laufen.
12. Das hintere Band zwischen dem Wadenbein und Sprungbein.

13. Ligamentum fibulae medium perpendiculare.
14. Portio membranae capsularis, qua os astragali cum calcaneo alligatur.
15. Vagina ligamentosa flexoris proprii hallucis dissecta.
16. Sulcus pro tendine musculi flexoris longi hallucis.
17. Pars postica ligamenti deltoidei.

18. Sustentaculum calcanei.
19. Tuberositas navicularis.

TAB. XXXIX.

Dorsum pedis ab interiori parte cum ligamentis.

---

1. Tibia.
2. Sulcus retro malleolum internum.
3. Os calcanei.
4. Sustentaculum, vel processus internus calcanei.
5. Tuberositas ossis navicularis.
6. Os cuneiforme primum.
7. Os metatarsi primum.
8. Os metatarsi secundum.
9. Hallucis prima phalanx.
10. Hallucis secunda phalanx.
11. Membrana capsularis articuli tarsi.
12. Membrana capsularis tali et calcanei.
13. Ligamentum deltoideum.
14. Sulcus, per quem excurrit tendo musculi tibialis postici.
15. Aponeurosis plantaris.
16. Apparatus ligamentosus inter os naviculare et cuneiforme secundum et tertium.
17. Ligamentum dorsale inter os naviculare et cuneiforme primum.
18. Ligamentum laterale inter ipsamet ossa.
19. Membrana capsularis ossis cuneiformis primi et ossis metatarsi ad hallucem pertinentis.
20. Membrana capsularis ossis metatarsi primi cum prima phalange hallucis.
21. Ligamentum laterale hujus articulationis.

13. Das mittlere senkrechte Band zwischen dem Waden- und Fersenbein.
14. Ein Theil der Kapselhaut, durch welche das Sprungbein mit dem Fersenbein verbunden wird.
15. Die zerschnittene bandartige Scheide des eigenen langen Beugers der großen Zehe.
16. Die Rinne für die Sehne des eigenen langen Beugers der großen Zehe.
17. Der hintere Theil des Bandes vom innern Schienbeinsknöchel.
18. Der Vorsprung des Fersenbeins.
19. Der rauhe Knorren des Kahnbeins.

Tafel XXXIX.

Der Rücken des Fußes mit den Bändern von der innern Seite.

---

1. Das Schienbein.
2. Die Rinne hinter dem innern Knöchel.
3. Das Fersenbein.
4. Der Vorsprung, oder der innere Fortsatz des Fersenbeins.
5. Der Höcker des Kahnbeins.
6. Das erste Keilbein.
7. Das erste Mittelfußbein.
8. Das zweyte Mittelfußbein.
9. Das erste Glied der großen Zehe.
10. Das Nagelglied der großen Zehe.
11. Die Kapselhaut des Fußwurzelgelenks.
12. Die Kapselhaut des Sprung- und Fersenbeins.
13. Das deltaförmige Band.
14. Die Rinne, durch welche die Sehne des hintern Schienbeinmuskels läuft.
15. Die Sehnenhaut der Fußsohle
16. Das Bandwesen zwischen dem Kahnbein und dem zweyten und dritten Keilbein.
17. Das Rückenband zwischen dem Kahnbein und ersten Keilbein.
18. Das Seitenband zwischen den nähmlichen Knochen.
19. Die Kapselhaut des ersten Keilbeins mit dem Mittelfußbein der großen Zehe.
20. Die Kapselhaut des ersten Mittelfußbeins mit dem ersten Glied der großen Zehe.
22. Das Seitenband dieses Gelenkes.

22. Membrana capsularis phalanges hallucis inter se connectens.
23. Ligamentum laterale ejusdem articulationis.

TAB. XL.

Dorsum pedis cum ligamentis a parte exteriori.

---

1. Tibia.
2. Fibula.
3. Membrana interossea cruris.

4. Calcaneus.
5. Talus.
6. Os naviculare.
7. Os cuneiforme primum.
8. Os cuneiforme secundum.
9. Os cuneiforme tertium.
10. Os cuboideum.
11. 15. Ossa metatarsi.
16. 20. Primae phalanges digitorum.
21. Secunda phalanx hallucis.
22. 25. Secundae phalanges digitorum.
26. 29. Tertiae phalanges digitorum.
30. Ligamentum malleoli externi anticum superius.
31. Ligamentum malleoli externi anticum inferius.
32. Ligamentum fibulae medium perpendiculare.
33. Membrana capsularis, juncturam cruris cum tarso coercens.
34. Ligamentum inter fibulam et talum anterius.
35. Taenia ligamentosa lateralis interna inter talum et calcaneum.
36. Ligamentum seu firma membrana ligamentosa inter calcaneum et talum.
37. Fascia ligamentosa ad os naviculare et cuneiforme producta.
38. Ligamentum dorsale inter os tali et cuboideum.
39. Ligamentum dorsale inter os navilare et cuneiforme tertium.
40. Ligamentum dorsale inter os tali et naviculare.
41. Ligamentum dorsale inter navieulare et cuneiforme primum.
42. Fibrae ligamentosae inter os cuneiforme primum et secundum.

22. Die Kapselhaut, welche die Glieder der großen Zehe unter sich verbindet.
23. Das Seitenband desselben Gelenks.

Tafel XL.

Der Rücken des Fußes mit den Bändern von der äußern Seite.

---

1. Das Schienbein.
2. Das Wadenbein.
3. Die Sehnenhaut zwischen den Knochen des Unterschenkels.
4. Das Fersenbein.
5. Das Sprungbein.
6. Das Kahnbein.
7. Das erste Keilbein.
8. Das zweyte Keilbein.
9. Das dritte Keilbein.
10. Das Würfelbein.
11. 15. Die Mittelfußbeine.
16. 20. Die ersten Zehenglieder.
21. Das zweyte Glied der großen Zehe.
22. 25. Die zweyten Zehenglieder.
26. 29. Die dritten Zehenglieder.
30. Das obere vordere Band des äußern Knöchels.
31. Das untere vordere Band des äußern Knöchels.
32. Das mittlere senkrechte Band des Wadenbeins.
33. Das Kapselband, welches das Fußgelenk zusammenhält.
34. Das vordere Band zwischen dem Waden- und Sprungbein.
35. Das wurmförmige innere Seitenband zwischen dem Sprung- und Wadenbein.
36. Eine feste bandartige Membran zwischen dem Fersen- und Sprungbein.

37. Eine zu dem Kahn- und Keilbein verlängerte bandartige Binde.
38. Das Rückenband zwischen dem Sprung- und Würfelbein.
39. Das Rückenband zwischen dem Kahn- und dritten Keilbein.
40. Das Rückenband zwischen dem Sprung- und Kahnbein.
41. Das Rückenband zwischen dem Kahn- und dem ersten Keilbein.
42. Bandfaßern zwischen dem ersten und zweyten Keilbein.

43. Fibrae ligamentosae inter os cuneiforme secundum et tertium.
44. Ligamenta perpendicularia anteriora et lateralia a talo ad calcaneum descendentia, quibus profunda fossa ab hisce ossibus constructa repletur.
45. Ligamentum dorsale inter calcaneum et os cuneiforme tertium.
46. Ligamenta inter calcaneum et os cuboideum.
47. Ligamentum capsulare ossis cuneiformis et metatarsi primi.
48. Ligamentum inter cuneiforme primum et metatarsi secundum.
49. Ligamentum inter os cuneiforme secundum et metatarsi secundum.
50. Ligamentum inter os cuneiforme tertium et metatarsi secundum.
51. Ligamentum inter cuneiforme et metatarsi tertium.
52. Ligamentum inter cuneiforme tertium et metatarsi quartum.
53. Ligamentum obliquum inter os cuboideum et metatarsi quartum.
54. Ligamentum inter os cuboideum et metatarsi quintum.
55. Ligamentum ab osse cuboideo oblique ad os metatarsi quartum procedens.
56. Ligamenta dorsalia basium ossium metatarsi.
57. Ligamentum laterale inter basin ossis metatarsi secundi et tertii.
58. Ligamentum laterale inter basin tertii et quarti.
59. Ligamentum laterale inter basin ossis metatarsi quarti et quinti.
60. Tendo musculi peronei longi.
61. Tendo musculi peronei brevis.
62. Vaginae, per quos ipsi peroneorum tendines excurrunt.
63. Membrana capsularis dissecta et reflexa.
64. Ligamenta media sive capsularia, qua phalanges digitorum inter se junguntur.
65. Ligamenta lateralia externa horum articulationum.
66. Ligamenta lateralia interna.

43. Bandfaßern zwischen dem zweyten und dritten Keilbein.
44. Die von dem Sprungbein nach dem Fersenbein senkrecht absteigenden vordern und Seitenbänder, durch welche die von diesen beyden Knochen gebildete tiefe Grube ausgefüllt wird.
45. Das Rückenband zwischen dem Fersen- und dritten Keilbein.
46. Die Bänder zwischen dem Fersenbein und Würfelbein.
47. Das Kapselband des ersten Keil- und Mittelfußbeins.
48. Das Band zwischen dem ersten Keilbein und dem zweyten Mittelfußbein.
49. Das Band zwischen dem zweyten Keil- und Mittelfußbein.
50. Das Band zwischen dem dritten Keilbein und zweyten Mittelfußbein.
51. Das Band zwischen dem dritten Keilbein und Mittelfußbein.
52. Das Band zwischen dem dritten Keilbein und vierten Mittelfußbein.
53. Das schräge Band zwischen dem Würfelbein und vierten Mittelfußbein.
54. Das Band zwischen dem Würfel- und fünften Mittelfußbein.
55. Ein Band, welches schräge vom Würfelbein zum vierten Keilbein läuft.
56. Die Rückenbänder zwischen den Grundstücken der Mittelfußbeine.
57. Das Seitenband zwischen dem Grundstück des zweyten und dritten Mittelfußbeins.
58. Das Seitenband zwischen dem Grundstück des dritten und vierten Mittelfußbeins.
59. Das Seitenband zwischen dem Grundstück des vierten und fünften Mittelfußbeins.
60. Die Sehne des langen Wadenbeinmuskels.
61. Die Sehne des kurzen Wadenbeinmuskels.
62. Die Scheiden, durch welche die Sehnen der Wadenbeinmuskeln laufen.
63. Das geöffnete und zurückgeschlagene Kapselband.
64. Die mittlern oder Kapselbänder, wodurch die Zehenglieder an einander gehalten werden.
65. Die äußern Seitenbänder dieser Zehengelenke.
66. Die innern Seitenbänder der Zehengelenke.

TAB. XLI.

Planta pedis suis cum ligamentis sublimioribus.

1. Calcaneus.
2. Ejus facies interna.
3. Os tali.
4. Tuberositas ossis navicularis.
5. Os cuneiforme primum.
6. 10. Ossa metatarsi.
11. Os cuboideum.
12. Tendo musculi tibialis postici.
13. Pars vaginae ligamentosae, per quam tendo ipse ad pedis plantam procedit.
14. Sulcus, in quo tendo ducurrebat.
15. Vagina pro tendine musculi flexoris longi hallucis.
16. Ligamentum plantare longum inter calcaneum et os cuboideum.
17. Ligamentum plantare obliquum inter eadem ossa.
18. Ligamentum plantare teres inter calcaneum et naviculare.
19. Ligamentum plantare planum inter eadem ossa, videlicet inter calcaneum et naviculare.
20. Ligamentum plantare transversum, quod ab osse naviculari ad cuboideum pergit.
21. Vinculum, quod recte fertur ab inferiori facie cuboidei ad os cuneiforme tertium.
22. Ligamentum plantare inter os naviculare et cuneiforme secundum.
23. Ligamentum plantare inter os naviculare et cuneiforme primum.
24. Ligamentum plantare transversum inter os cuboideum primum et tertium.
25. Membrana capsularis ossis cuneiformis et metatarsi primi.
26. Ligamentum plantare inter os cuneiforme primum et metatarsi secundum.
27. Ligamentum plantare inter os cuneiforme primum et metatarsi tertium.
28. Ligamentum laterale inter os cuneiforme tertium et metatarsi quartum.
29. Membrana capsularis inter os metatarsi quintum et cuboideum.

Tafel XLI.

Die Fußsohle mit ihren seichter liegenden Bändern.

1. Das Fersenbein.
2. Dessen innere Fläche.
3. Das Sprungbein.
4. Der rauhe Knorren des Kahnbeins.
5. Das erste Keilbein.
6. 10. Die Mittelfußknochen.
11. Das Würfelbein.
12. Die Sehne des hintern Schienbeinmuskels.
13. Ein Theil der bandartigen Scheide, durch welche diese Sehne in die Fußsohle tritt.
14. Die Rinne, in welcher diese Sehne lief.
15. Die Scheide für die Sehne des langen Beugers der großen Zehe.
16. Das lange Sohlenband zwischen dem Fersen- und Würfelbein.
17. Das schräge Sohlenband zwischen jenen Knochen.
18. Das runde Sohlenband zwischen dem Kahn- und Fersenbein.
19. Das platte Sohlenband zwischen jenen Knochen.
20. Das querlaufende Sohlenband, welches vom Kahn- zum Würfelbein läuft.
21. Ein Band, das gerade von der untern Fläche des Würfelbeins zu dem dritten Keilbein seine Richtung nimmt.
22. Das Sohlenband zwischen dem Kahn- und ersten Keilbein.
23. Das Sohlenband zwischen dem Kahn- und ersten Keilbein.
24. Das querlaufende Sohlenband zwischen dem ersten und dritten Keilbein.
25. Die Kapselmembran zwischen dem ersten Keilbein und ersten Mittelfußbein.
26. Das Sohlenband zwischen dem ersten Keilbein und zweyten Mittelfußbein.
27. Das Sohlenband zwischen dem ersten Keilbein und dritten Mittelfußbein.
28. Das Seitenband zwischen dem dritten Keilbein und vierten Mittelfußbein.
29. Das Kapselband zwischen dem fünften Mittelfußbein und dem Würfelbein.

30. Vinculum, quod ab osse metatarsi quinto transversim ad os cuneiforme decurrit.
31. Ligamentum transversale ossis quinti metatarsi.
32. Ligamentum plantare ossibus metatarsi commune.
33. Ligamentum plantare baseos ossis secundi et tertii metatarsi.
34. Ligamentum plantare inter os tertium et quartum metatarsi.
35. Ligamentum plantare inter os quartum et quintum metatarsi.

TAB. XLII.

Planta pedis cum ligamentis profundioribus.

---

1. Tuberositas calcanea.
2. Facies inferior hujus ossis.
3. Superficies interna ejusdem ossis.
4. Astragalus.
5. Tuber ossis navicularis.
6. Os cuneiforme primum.
7. Os cuneiforme tertium.
8.-12. Quinque ossa metatarsi.
13. Tuber ossis metatarsi quinti.
14. Os cuboideum.
15. Vagina ligamentosa tendinis flexoris longi hallucis.
16. Ligamentum plantare planum inter calcaneum et os naviculare.
17. Ligamentum plantare teres ossium memoratorum.
18. Ligamentum plantare obliquum, quod calcaneum revincit cuboideo.
19. Ligamentum transversum inter naviculare et os cuboideum.
20. Ligamentum plantare obliquum, ab osse naviculari ad cuboideum vergens.
21. Ligamentum inter naviculare et cuneiforme tertium.
22. Ligamentum rectum posterius, ab osse cuboideo ad cuneiforme tertium procedens.
23. Ligamentum transversale externum, a cuboideo in os cuneiforme memoratum insertum.
24. Connexio ligamentosa ossis metatarsi quinti cum cuboideo.

30. Das querlaufende Band vom fünften Mittelfußbein zum dritten Keilbein.
31. Das Querband des fünften Mittelfußbeins.
32. Das gemeinschaftliche Sohlenband der Mittelfußbeine.
33. Das Sohlenband zwischen dem Grundtheil des zweyten und dritten Mittelfußbeins.
34. Das Sohlenband zwischen dem dritten und vierten Mittelfußbein.
35. Das Sohlenband zwischen dem vierten und fünften Mittelfußbein.

Tafel XLII.

Die Fußsohle mit den tiefern Bändern.

---

1. Der rauhe Höcker des Fersenbeins.
2. Die untere Fläche dieses Beins.
3. Die innere Fläche desselben Beins.
4. Das Sprungbein
5. Der Höcker des Kahnbeins.
6. Das erste Keilbein.
7. Das dritte Keilbein.
8. Die fünf Mittelfußbeine.
13. Der Knorren des fünften Mittelfußbeins.
14. Das Würfelbein.
15. Die sehnigte Scheide der Sehne des langen Beugers der großen Zehe.
16. Das platte Sohlenband zwischen dem Fersenbein und Kahnbein.
17. Das runde Sohlenband der erwähnten Beine.
18. Das schräge Sohlenband, welches das Fersenbein mit dem Würfelbein verbindet.
19. Das Querband zwischen dem Kahnbein und Würfelbein.
20. Das schräge Sohlenband, welches von Kahnbein zum Würfelbein seine Richtung nimmt.
21. Das Band zwischen dem Kahnbein und dritten Keilbein.
22. Das hintere gerade Band, welches von Würfelbein zum dritten Keilbein vorwärts läuft.
23. Das äußere Querband, welches sich von Würfelbein in das benannte Keilbein einpflanzt.
24. Die Bandverbindung des fünften Mittelfußbeins mit dem Würfelbein.

25. Vincula, quae os cuboideum cum basi ossis metatarsi quarti et quinti coercent.
26. Ligamentum laterale, quod ab osse cuneiformi tertio in quartum os metatarsi inseritur.
27. Membrana capsularis, basin tertii metatarsi cum tertio osse cuneiformi conjungens.
28. Membrana capsularis, os naviculare primo cuboideo connectens.
29. Simile ligamentum inter os cuneiforme primum et os metatarsi primum.
30. Ligamentum plantare inter os cuneiforme primum et os metatarsi secundum et tertium.
31. Ligamentum plantare inter bases ossis metatarsi secundi et tertii.
32. Ligamentum plantare inter basin tertii et quarti ossis metatarsi.
33. Ligamentum plantare inter basin quarti et quinti ossis metatarsi.

TAB. XLIII.

Fig. 1.

Pars plantae pedis cum ligamentis aliis profundioribus.

---

1. Os calcis.
2. Sustentaculum calcanei, quod collum tali recipit.
3. Pars tali cum osse naviculari conjunctâ et cartilagine crustata.
4. Os naviculare.
5. Os cuneiforme primum.
6. Os cuneiforme secundum.
7. Os cuneiforme tertium.
8. Os cuboideum.
9. Sulcus pro tendine musculi peronaei longi.
10. Facies articularis ossis cuboidei cum quarto et quinto osse metatarsi.
11. Superficies articularis ossis metatarsi tertii cum quarto.
12.—14. Tria ossa metatarsi priora.
15.—17. Capitula horum ossium laminis cartilagineis crustata.
18. Ligamentum internum breve inter os calcanei et naviculare.

25. Bänder, welche das Würfelbein mit dem Grundtheil des vierten und fünften Mittelfußbeins zusammenhalten.
26. Das Seitenband, das sich von dritten Keilbein an das vierte Mittelfußbein befestiget.
27. Die Kapselhaut, welche das dritte Mittelfußbein mit dem dritten Keilbein vereinigt.
28. Die Kapselhaut, welche das Kahnbein mit dem ersten Keilbein verbindet.
29. Ein ähnliches Kapselband zwischen dem ersten Keilbein und ersten Mittelfußbein.
30. Das Sohlenband zwischen dem ersten Keilbein und dem zweyten und dritten Mittelfußbein.
31. Das Sohlenband zwischen den Grundtheilen des zweyten und dritten Mittelfußbeins.
32. Das Sohlenband zwischem dem Grundstück des dritten und vierten Mittelfußbeins.
33. Das Sohlenband zwischen dem Grundstück des vierten und fünften Mittelfußbeins.

Tafel XLIII.

1. Figur.

Ein Theil der Fußsohle mit noch andern tieferliegenden Bändern.

---

1. Das Fersenbein.
2. Der Vorsprung des Fersenbeins zur Aufnahme des Halses des Sprungbeins.
3. Ein Theil des Sprungbeins der überknorpelt und mit dem Kahnbein verbunden ist.
4. Das Kahnbein.
5. Das erste
6. Das zweyte } Keilbein.
7. Das dritte
8. Das Würfelbein.
9. Die Rinne für die Sehne des langen Wadenbeinmuskels.
10. Die Gelenkfläche des Würfelbeins mit dem vierten und fünften Mittelfußbein.
11. Die Gelenkfläche des dritten mit dem vierten Mittelfußbein.
12.—14. Die drey ersten Mittelfußbeine.
15.—17. Die überknorpelten Gelenkköpfchen dieser Beine.
18. Das innere kurze Band zwischen dem Fersen- und Kahnbein.

19. Ligamentum rhomboideum, quod calcaneum jungit cuboideo.
20. Ligamentum mucosum internum in articulatione ossis tali et ossis navicularis.
21. Membrana, os naviculare cum primo cuneiforme colligans.
22. Ligamentum plantare inter os naviculare et cuneiforme secundum.
23. Lacertus ligamentosus, qui os cuneiforme secundum cum respondente osse metatarsi connectit.
24. Ligamentum posterius breve inter os cuboideum et cuneiforme tertium.
25. Fibrae inter os cuboideum et os cuneiforme tertium transversim decurrentes.
26. Ligamentum, ab osse cuneiformi primo ad secundum os metatarsi procedens.
27. Funiculus lateralis interosseus inter cuneiforme secundum et os metatarsi secundum lateris externi.
28. Funiculus inter cuneiforme tertium et os metatarsi tertium a parte interiori.
29. Funiculus medius ad idem os metatarsi decurrens.
30. Ligamentum laterale interosseum externum rectum ossis metatarsi tertii.
31. Ligamentum laterale incurvum, ab osse exortum cuboideo, quod in os metatarsi tertium inseritur.
32. Membrana capsularis os cuneiforme primum cum osse metatarsi primo connectens.

19. Das rautenförmige Band, welches das Fersenbein mit dem Würfelbein vereinigt.
20. Das innere schleimige Band im Gelenke des Sprung- mit dem Kahnbein.
21. Das Band, welches das Kahn mit dem ersten Keilbein verbindet.
22. Das Sohlenband zwischen dem Kahnbein und zweyten Keilbein.
23. Ein Faßernbündel, welches das zweyte Keilbein mit dem angränzenden Mittelfußbein zusammenhält.
24. Das hintere kurze Band zwischen dem Würfelbein und dritten Keilbein.
25. Querlaufende Faßern zwischen dem Würfel- und dritten Keilbein.
26. Das Band, welches von dem ersten Keilbein zum zweyten Mittelfußbein läuft.
27. Das Seitenbündel zwischen dem zweyten Keilbein, und dem zweyten Mittelfußbein an der äußern Seite.
28. Das Faßernbündel zwischen dem dritten Keilbein und dem dritten Mittelfußbein an der innern Seite.
29. Das mittlere Faßernbündel, welches zu demselben Mittelfußbein läuft.
30. Das gerade äußere Seitenband des dritten Mittelfußbeins.
31. Das krumme Seitenband, welches vom Würfelbein entspringt, und sich in das dritte Mittelfußbein einpflanzt.
32. Die Kapselhaut, welche das erste Keilbein mit dem ersten Mittelfußbein verbindet.

Fig. 2.

Hallux cum ligamentis ossiculorum sesamoideorum.

---

1. Os metatarsi hallucis.
2. Prima phalanx hallucis.
3. Secunda phalanx hallucis.
4. Ossa sesamoidea.
5. Pars ligamenti capsularis inter primum os metatarsi et primam phalangem hallucis.
6. Ligamentum laterale hujus articulationis.
7. Ligamentum laterale in os sesamoideum implantatum.

2. Figur.

Die große Zehe mit den Bändern der Sehnenknöchelchen.

---

1. Das Mittelfußbein der großen Zehe.
2. Das erste Glied der großen Zehe.
3. Das zweyte Glied der großen Zehe.
4. Die Sehnenknöchelchen.
5. Ein Theil des Kapselbandes zwischen dem ersten Mittelfußbein und dem ersten Gliede der großen Zehe.
6. Das Seitenband dieses Gelenkes.
7. Das in das Sehnenknöchelchen eingepflanzte Seitenbändchen.

8. Ligamentum rectum ossis sesamoidei.
9. Ligamentum transversum horum ossiculorum.
10. Productio ligamentosa longitudinalis hallucis, quam in tribus sectionibus simplicem inveni.
11. Vagina tendinis flexoris longi hallucis dissecta.
12. Ligamentum cartilagineum loco ossiculi sesamoidei.
13. Ligamentum laterale hujus articulationis.

8. Das gerade Bändchen des Sehnenknöchelchens.
9. Das Querband dieser Knöchelchen.
10. Langer Bandstreifen der großen Zehe, den ich bey drey Zergliederungen einfach fand.
11. Die zerschnittene Sehnenscheide des langen Beugers der großen Zehe.
12. Ein knorpelartiges Band statt des Sehnenknöchelchens.
13. Das Seitenband dieses Gelenkes.

W i e n,
gedruckt bey Anton Strauß.

Tab. XXXVI.

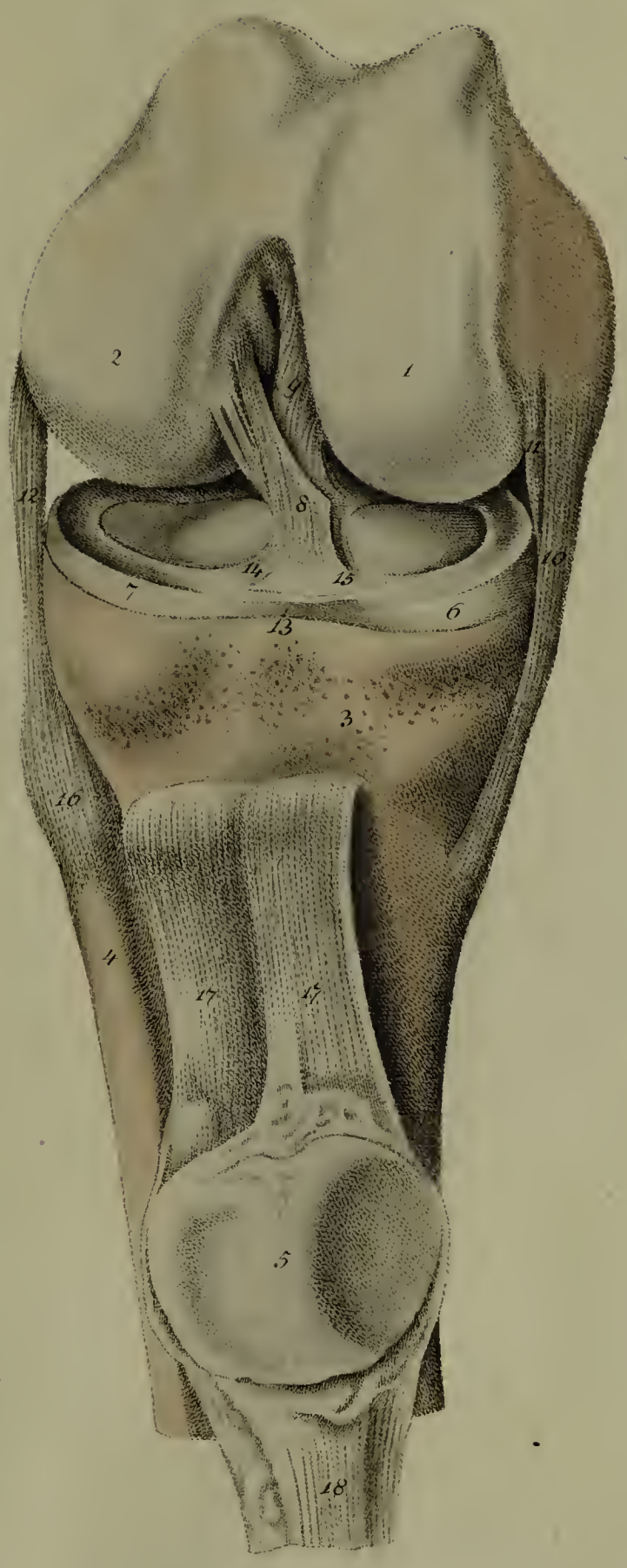

Ligamenta cruciata cum cartilaginibus semilunaribus articulationis genu ab anteriori.

Tab. XXXVII.

Fig. 1.

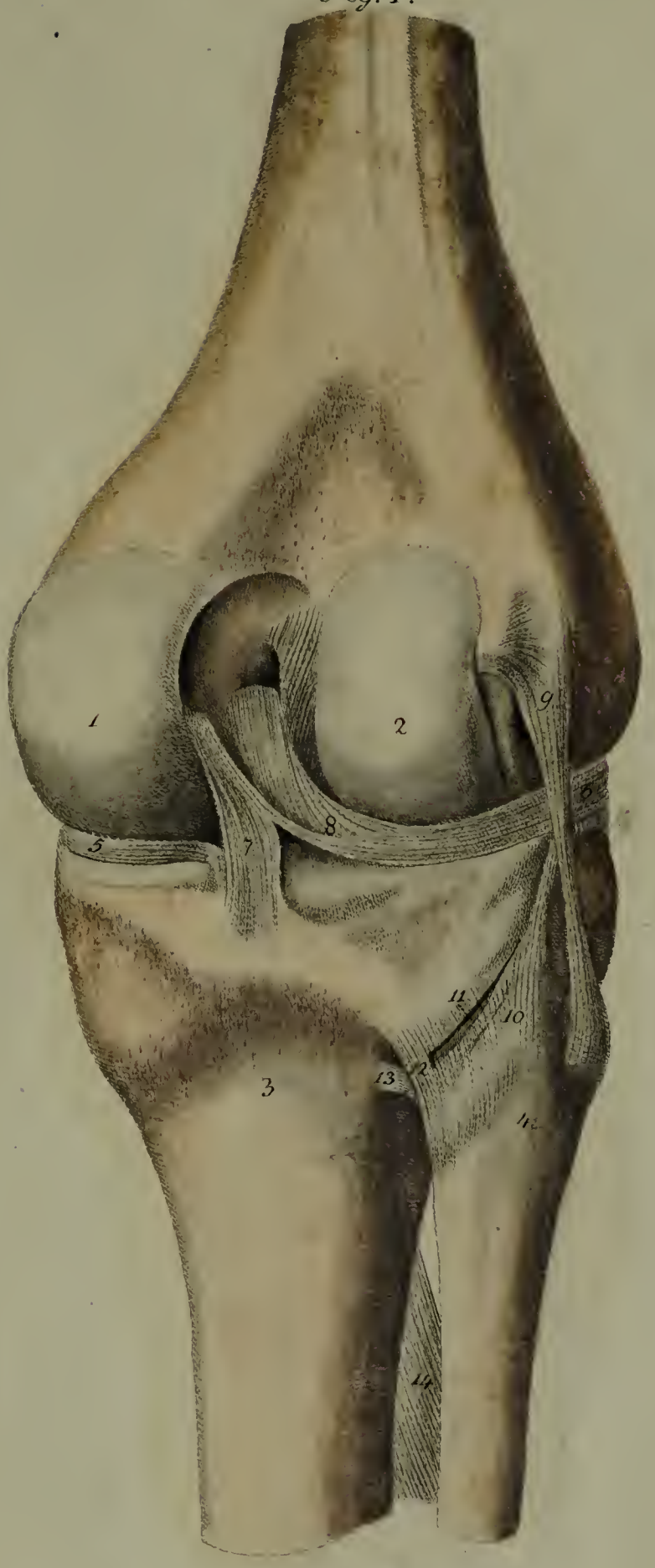

Ligamenta genu cruciata a posteriori.

Fig. 2.

Facies suprema tibiae una cum cartilaginibus semilunaribus.

Tab. XXXVIII.

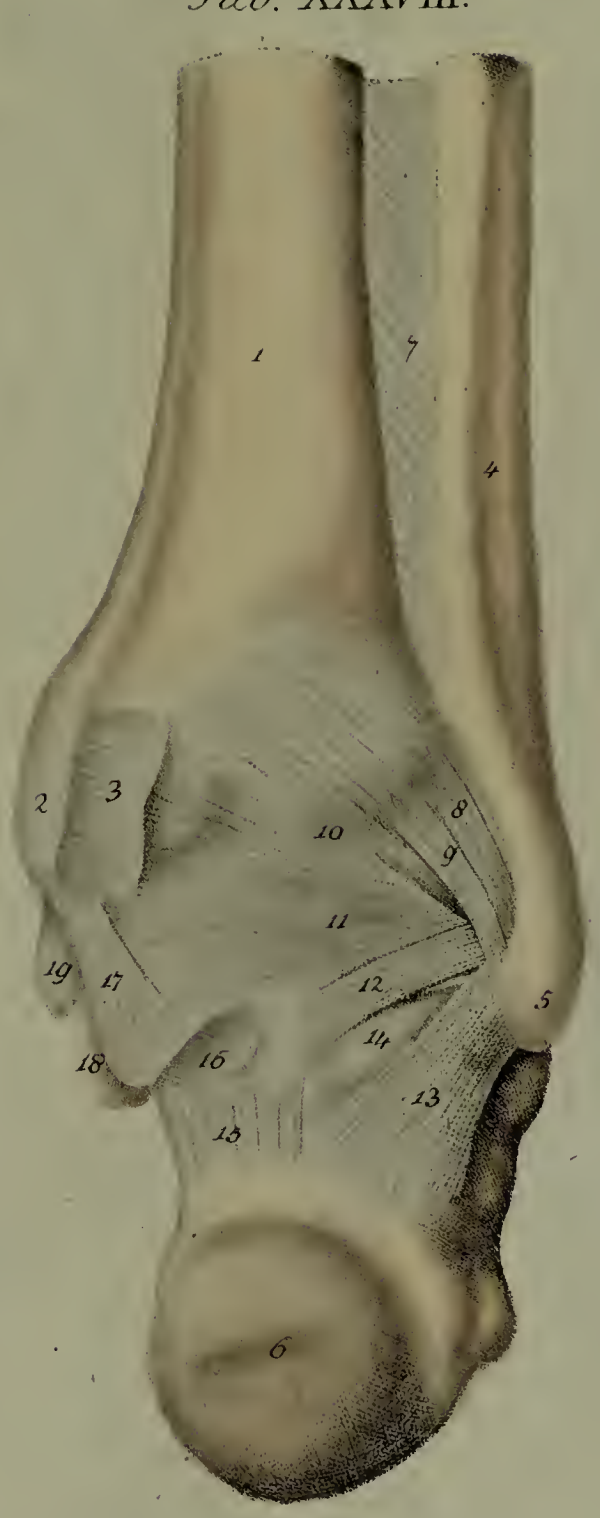

Tibiae et fibulae extremum inferius una cum ossibus tarsi a posteriori parte.

Tab. XXXIX.

Dorsum pedis cum ligamentis ab interiori parte.

Tab. XL.

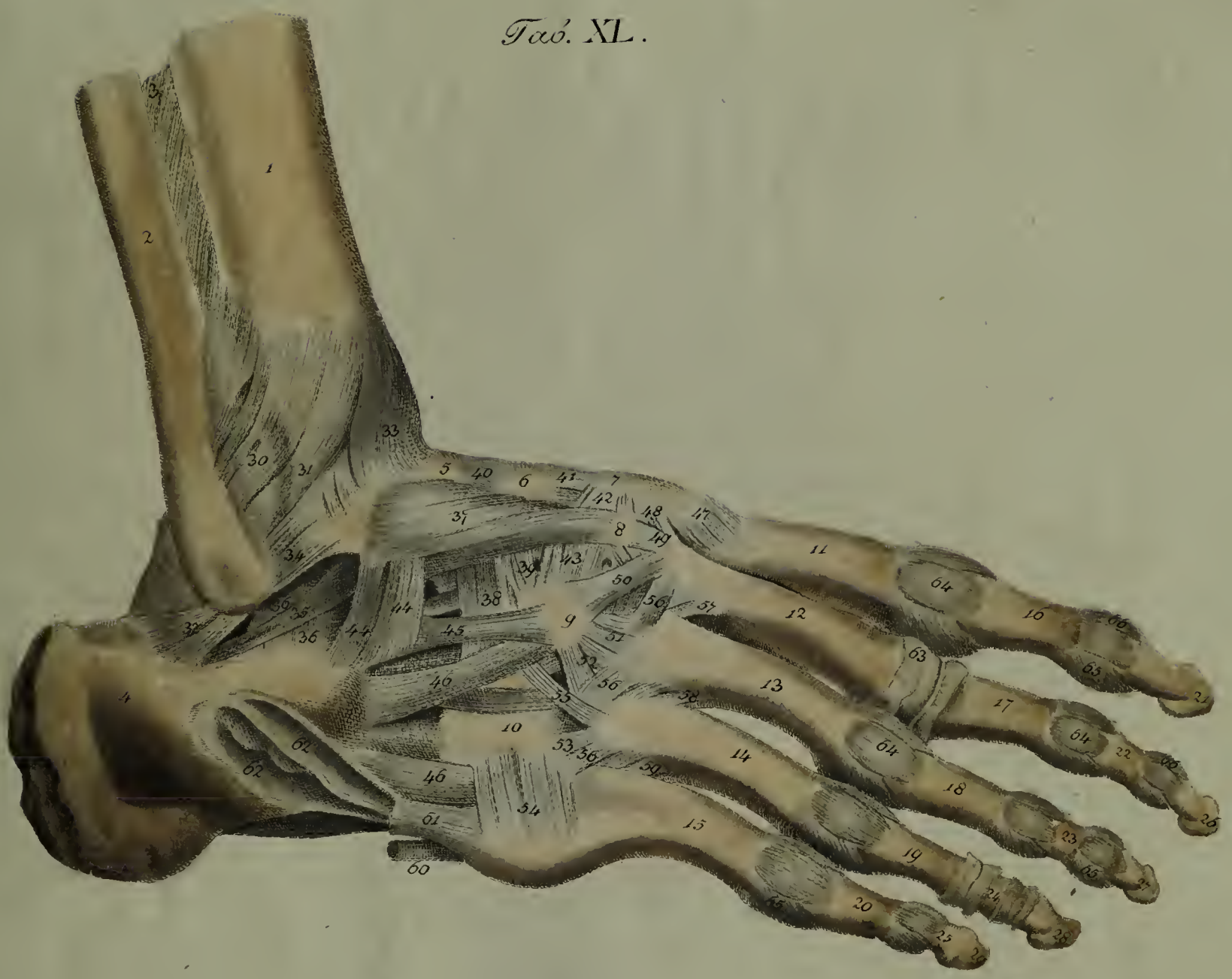

Dorsum pedis cum ligamentis a parte exteriori.

Tab. XLI.

Planta pedis suis cum ligamentis sublimioribus.

Tab. XLII.

Planta pedis cum ligamentis profundioribus.

Tab. XLIII.

Fig. 1.



Fig. 2.

Ossa tarsi cum ligamentis ossiculorum sesamoideorum.



Pars plantaris pedis cum ligamentis aliis profundioribus.